Paragangliomas timpánicos y yugulares

P Tran Ba Huy
M Duet

Resumen. – Los paragangliomas yugulares y timpánicos son los paragangliomas cervicocefálicos y los tumores del peñasco más frecuentes. Pertenecen al sistema neuroendocrino difuso, por lo que poseen características neurosecretoras, ya sea de carácter puramente histoquímico o con manifestaciones clínicas. Suelen ser de naturaleza benigna, multicéntricos y se suelen asociar a otras neoplasias. La genética ha permitido identificar las mutaciones responsables de las formas familiares.

La sintomatología es otológica, neurológica y/o tumoral, asociada en ocasiones a manifestaciones de hipersecreción de catecolaminas. La evaluación se basa en la TC y la resonancia magnética, incluso la gammagrafía con octreótida; en la actualidad, la arteriografía se utiliza como estudio previo a la embolización.

Su tratamiento es quirúrgico precedido, en la mayoría de los casos, por una embolización o radioterapia. Las indicaciones terapéuticas deben adaptarse a las características del tumor y del paciente, así como a las posibilidades medicoquirúrgicas. Se están estudiando nuevas alternativas médicas.

© 2003 Editions Scientifiques et Médicales Elsevier SAS, París. Todos los derechos reservados.

Palabras clave: paragangliomas, agujero yugular, sistema neuroendocrino difuso, neurosecreción, receptores de somatostatina, peñasco.

Introducción

Los paragangliomas, especialmente los cervicocefálicos, revisten un carácter de excepción en cuanto a su origen, su historia natural, su estudio y su tratamiento que no comparten con ningún otro tumor de esta región.

Las mutaciones genéticas complejas, parcialmente identificadas en la actualidad, permiten descubrir algunas de las características epidemiológicas, clínicas y paraclínicas tan particulares de estos tumores. Actualmente se comprende mejor su carácter familiar y multifocal. La ultraestructura y las particularidades inmunohistoquímicas explican su capacidad secretora, su integración en el seno del sistema neuroendocrino difuso y su visualización gammagráfica. Finalmente, su situación anatómica profunda, en la frontera entre dos mundos, su agresividad, que en ocasiones les confiere un carácter maligno, y su situación a nivel de estructuras vasculares y nerviosas, junto a las que nacen antes de invadirlas, los hace de difícil acceso, de exéresis peligrosa y de pronóstico reservado.

Todos estos aspectos convierten a los paragangliomas yugulares y timpánicos en un tema singular.

Patrice Tran Ba Huy : *Professeur des Universités, praticien hospitalier, chef du service d'oto-rhino-laryngologie et de chirurgie cervicofaciale.*
Michèle Duet : *Maître de conférence universitaire, praticien hospitalier.*
Service de médecine nucléaire. Hôpital Lariboisière, 2, rue Ambroise-Paré, 75475 Paris cedex 10, France.

Epidemiología

Los paragangliomas cervicocefálicos representan el 0,6 % de las neoplasias de esta región [6] y el 0,3 % de los paragangliomas del organismo, mientras que del resto de las localizaciones, las suprarrenales representan el 90 % de los casos, las abdominales, excepto las suprarrenales, el 8,5 % y las torácicas el 1,2 % [55]. Su incidencia se estima alrededor de 1/30 000 en la población blanca [63]. Sin embargo, parece que se subestima esta cantidad, ya que la mayoría de los casos que se reseñan suelen ser sólo los sintomáticos. El predominio es femenino (alrededor de 5/1) y la edad media de diagnóstico se sitúa entre los 50 y los 60 años.

Las localizaciones yugulotimpánicas son las más frecuentes, después de las carotídeas y antes de las vagales. Son los tumores más frecuentes del hueso temporal después del neurinoma del acústico [44, 89].

Al contrario de la incidencia de los paragangliomas carotídeos, que parece mayor en las poblaciones que viven por encima de los 2 000 m de altitud [82], las localizaciones timpánicas y yugulares no parecen estar influenciadas por la hipoxia atmosférica.

Nomenclatura y terminología

Existe cierta confusión semántica en la literatura [35].

A los paragangliomas a veces se les llama «tumores glómicos» [43, 90]. Este término fue utilizado por primera vez en 1948

por Winship et al [100], probablemente por analogía con los tumores cutáneos desarrollados a partir de los pericitos vasculares, que no es el caso de los paragangliomas, que derivan de las células de la cresta neural.

Rosenwasser, en su primera descripción de 1945 [83], hablaba de «tumor del corpúsculo carotídeo del oído medio y de la mastoides», mientras que otros autores se referían a «quemodectoma» [93]. Los paragangliomas carotídeos son, en efecto, quemodectomas, pero son los únicos, junto con los aórticos, que poseen una función quimiorreceptora, lo que no sucede en otras localizaciones. Por tanto, el término no parece apropiado para los paragangliomas yugulares y timpánicos.

A veces, se han utilizado términos como «glomerocitoma», «receptoma» o «tumor no cromafín» [64]. Este último término se refiere a la capacidad de los gránulos secretores contenidos en las células principales de los paragangliomas (v. más adelante) de fijar la hematoxilina pero no el dicromato de potasio. Esta particularidad negativa no parece ser un argumento suficiente para caracterizar a los paragangliomas cervicocefálicos, ya que es inconstante e inespecífica.

El término paraganglioma parece ser el más apropiado para definir este tipo de tumores.

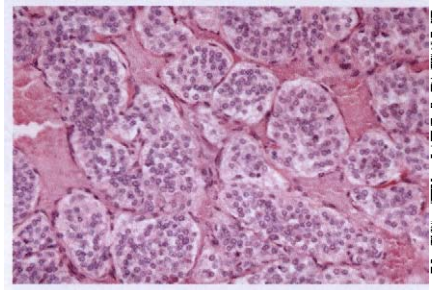

1 *Histología de un paraganglioma. La lesión tiene un aspecto claramente lobulado. Los lóbulos están constituidos por células de gran tamaño con límites citoplasmáticos poco visibles. Están rodeados por numerosos capilares.*

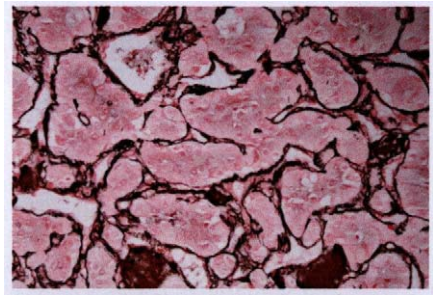

2 *La tinción de las fibras de reticulina subraya el aspecto lobulado y la riqueza de la vascularización.*

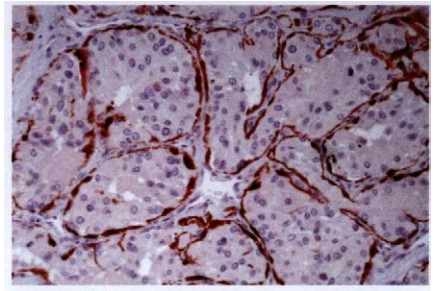

3 *Demostración de la existencia de células supratentaculares mediante inmunohistoquímica (anticuerpos anti-proteína S-100). Las células sustentaculares rodean los lóbulos tumorales.*

Origen. Anatomía patológica. Particularidades secretoras

Los paragangliomas son tumores desarrollados a partir del tejido paraganglionar, sistema derivado de células de la cresta neural, que comparten características citológicas y de ultraestructura comunes. Algunos, como los feocromocitomas, se desarrollan a partir de los paraganglios simpáticos y se localizan en la región toracoabdominal. Otros lo hacen a partir de los paraganglios parasimpáticos y se sitúan en las regiones de cabeza y cuello. Los paragangliomas yugulares y timpánicos nacen respectivamente de los paraganglios situados en la adventicia del bulbo de la vena yugular y a lo largo del nervio de Jacobson.

Macroscópicamente son tumores duros y elásticos, nodulares o lobulados, de color rojo oscuro y muy vascularizados, lo que les confiere un carácter pulsátil y hemorrágico.

Microscópicamente se componen de dos tipos celulares:

— Las células principales (tipo I), redondeadas o poligonales, agrupadas en nidos celulares, de citoplasma eosinófilo finamente granulado; contienen gránulos neurosecretores que se visualizan por impregnación argéntica y por la tinción de Nissl *(figs. 1, 2)*.

— Las células sustentaculares (tipo II), de la familia de las células de Schwann *(fig. 3)*.

La inmunocitoquímica pone de manifiesto en los gránulos citoplasmáticos de las células principales de tipo I la presencia de cromogranina y de sinaptofisina (manifestación de la síntesis de catecolaminas), de neuropéptidos y de la enolasa neuroespecífica. El marcado inmunológico de la proteína S100 es positivo en las células de tipo II, lo que confirma el origen neuroectodérmico de estas células.

La capacidad de los paragangliomas para producir aminas biógenas los incluía en el sistema *amine precursor uptake and descarboxylation* de Pearse [77]: actualmente, este concepto está desfasado y se amplía al sistema neuroendocrino difuso, cuyas células secretan neurotransmisores y neurohormonas y poseen receptores similares en su superficie. Como la mayor parte de los tumores neuroendocrinos, los paragangliomas presentan gran densidad [58, 81] de receptores de somatostatina. Las células que pertenecen a este sistema son, además de las células paraganglionares, las células C del tiroides (carcinomas medulares de tiroides), las células de Merkel, las células endocrinas hipofisarias, las células de los islotes pancreáticos, las células endocrinas gastrointestinales (carcinoides y carcinomas neuroendocrinos indiferenciados), las células endocrinas broncopulmonares (cánceres de células pequeñas y carcinomas neuroendocrinos y/o de células intermedias), las células de la médula suprarrenal (feocromocitomas, neuroblastomas y ganglioneuro[blasto]mas), las células gliales (tumores gliales bien diferenciados) y las células de la leptomeninge (meningiomas) [21].

Estas consideraciones tienen una doble implicación:

— Se pueden presentar problemas de diagnóstico diferencial: la mayor parte de las tinciones utilizadas en histopatología son positivas para el conjunto de estas células; la gammagrafía de los receptores de la somatostatina utilizada en la evaluación de los tumores neuroendocrinos no es específica de un solo tipo de tumor.

— Los paragangliomas pueden asociarse a otros tumores derivados de la cresta neural.

Secreción funcional

Si bien todos los paragangliomas contienen gránulos neurosecretores, sólo el 1 al 3 % se acompaña de una secreción funcional [35, 62].

Suele tratarse de una hipersecreción de catecolaminas (dopamina, adrenalina y noradrenalina) [38, 40, 50], que debe buscarse mediante niveles séricos ante la tríada clásica (taquicardia, cefalea, sudor). La concentración de noradrenalina debe estar 4 o 5 veces por encima de la normal para producir una

elevación de la presión arterial [84]. Sin embargo, este tipo de hipersecreción implica la búsqueda sistemática de un feocromocitoma asociado y obliga a un tratamiento preoperatorio con α y ß-bloqueantes con el fin de prevenir variaciones de la presión arterial durante la cirugía.

Se han descrito paragangliomas secretores de serotonina [28], responsables de un síndrome carcinoide (diarrea, sofocos, cefaleas e hipertensión arterial).

Naturaleza histológica

Los paragangliomas suelen ser tumores benignos de evolución lenta que no ponen en peligro el pronóstico vital.

Se han descrito algunos casos de tumores malignos. Sin embargo, esta noción de malignidad se basa en criterios histológicos discutibles, tales como mitosis múltiples, polimorfismo nuclear o invasión capsular [5]. Para Lack et al [56], tres criterios definirían la malignidad: la necrosis central de Zellballen, la invasión de las estructuras vasculares y linfáticas y la presencia de mitosis anormales. Dos de estos tres criterios son suficientes para sospechar el carácter maligno.

Para otros autores, la malignidad se manifiesta por la agresividad particular de ciertos paragangliomas [43, 98], que presentan una extensión locorregional a veces importante y recidivas posquirúrgicas.

Para la mayoría de los autores, la malignidad se basa en la existencia de metástasis, descritas en el 5 % de los paragangliomas timpanoyugulares [62], frente al 6 % en el caso de los paragangliomas carotídeos [5] y al 10-19 % en los paragangliomas vagales [22, 98]. Las localizaciones metastásicas más frecuentes son ganglionares *(fig. 4)*, pulmonares, hepáticas y óseas [42]. La tasa de supervivencia a los 5 años se sitúa entre el 60 y el 70 %, en caso de metástasis regionales [62, 70].

Genética y formas familiares

En las publicaciones se estima que la incidencia de las formas familiares es del 10 al 50 % [33, 96]. Esta variabilidad se explica, sin duda, porque se tienen en cuenta criterios diferentes. En efecto, ciertos autores sólo consideran la existencia de antecedentes familiares conocidos, mientras que otros integran los resultados de la investigación genética biológica.

Los genes responsables de estas formas hereditarias se encuentran en los cromosomas 11 y 1.

Se han aislado tres loci denominados PGL: PGL1 en 11q23 [39], PGL2 en 11q13.1 [63] y PGL3 en 1q21-q23 [72]. Los genes de los loci PGL1 y PGL3 han sido clonados. Codifican dos subunidades de enganche de la membrana del citocromo b del complejo mitocondrial II implicado en el ciclo de Krebs: PGL1 codifica la subunidad SDHD y PGL3 la subunidad SDHC. El gen del locus PGL2 aún no se ha identificado.

Recientemente, Astuti et al [3] han relacionado la mutación del gen que codifica otra subunidad del citocromo B (subunidad SDHB) con las formas hereditarias de feocromocitomas asociados a paragangliomas.

La transmisión genética de las formas familiares es de tipo autosómico dominante, con penetrancia variable. Por otra parte, existe un fenómeno de «impronta parental» para los PGL1 y los PGL2: la expresión de un gen en un sujeto depende de si el gen proviene del padre o de la madre. Así, sólo la transmisión paterna del alelo mutado puede ocasionar la enfermedad, mientras que los hijos de una madre enferma no la padecen, incluso si ellos son portadores del alelo mutado. La mutación de PGL3 no está sometida a esta impronta paterna.

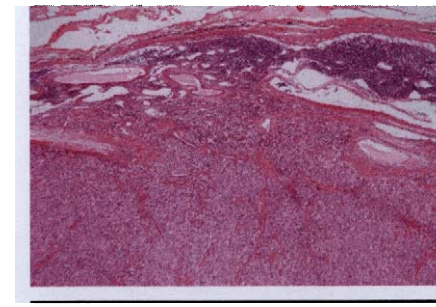

4 *Metástasis ganglionar que confirma el carácter maligno de un paraganglioma vagal.*

Todos estos estudios implican modificaciones del complejo mitocondrial II, modificaciones que estarían asociadas a una hiperproducción de factores de angiogenésis, que la estimulan y producen así el tumor [31].

Origen multicéntrico y neoplasias asociadas

En el 30 al 40 % de las formas familiares se observan tumores multicéntricos, mientras que sólo se encuentran en el 10 % de las formas esporádicas [33, 44, 75, 96]. Aunque el origen multifocal se relacione sobre todo con los paragangliomas carotídeos, que son en estos casos bilaterales [33, 71, 75], también debe buscarse de forma sistemática ante una lesión timpánica o yugular. En efecto, la existencia de más de un tumor modifica la actitud terapéutica. Por otro lado, la aparición de estas afecciones multicéntricas puede ser sincrónica o metacrónica, lo que justifica un seguimiento prolongado en todos los casos de paraganglioma.

Los paragangliomas de cabeza y cuello pueden asociarse igualmente a paragangliomas torácicos o abdominales, ya sean suprarrenales (feocromocitomas) o extrasuprarrenales [46, 87]. Se ha descrito [1, 92] la asociación a otros tumores como el astrocitoma [74], el carcinoma tiroideo [24, 52, 75] o el adenoma paratiroideo. Los paragangliomas pueden inscribirse en el marco de las neoplasias endocrinas múltiples de tipo II (MEN II) [60], que asocian un carcinoma medular de tiroides, hiperparatiroidismo y/o feocromocitoma, en el síndrome de Von Hippel-Lindau [29, 101], que asocia esencialmente angiomas de retina y hemangioblastomas cerebelosos, en la neurofibromatosis de tipo I [20], en el síndrome de Carney (paraganglioma, leiomiosarcoma gástrico y condroma pulmonar) [12]. Es necesario recordar que la existencia de neoplasias asociadas no demuestra la malignidad de un paraganglioma.

Modalidades de extensión

Dependen del lugar en el que se localiza el paraganglioma.

El paraganglioma timpánico se extiende poco a poco, empuja la membrana timpánica, ocupa los espacios aéreos del oído medio y se introduce en la trompa de Eustaquio.

El paraganglioma yugular se extiende a lo largo de las cisuras y agujeros de la base del cráneo, de las vainas vasculares y de las trabéculas óseas laberínticas, según un modo haversiano [91].

La extensión anterior es la más frecuente: el tumor se infiltra en el conducto carotídeo y en las celdillas intercocleocarotídeas, hacia el vértice del peñasco.

La extensión inferior se realiza de tres formas:

— Intraluminal en el seno sigmoide y lateral, el seno petroso inferior, las venas occipitales y, sobre todo, la vena yugular interna. Hay que destacar que esta extensión endovenosa se realiza sin infiltración de las paredes.

— Nerviosa, por invasión del compartimiento anterior del agujero rasgado posterior (o yugular) o del conducto condíleo anterior. El tumor puede alcanzar el espacio retroestiloideo, e invadir la vaina de los nervios mixtos (simulando un paraganglioma vagal asociado) o la del hipogloso (XII).

— Ósea, con infiltración del compartimiento infralaberíntico y los bordes del agujero rasgado posterior.

La extensión posterior se realiza hacia las celdillas subfaciales y mastoideas, por el seno timpánico y hacia las celdillas sub y retrolaberínticas, pudiendo llegar a alcanzar la meninge de la fosa posterior.

La extensión intracraneal se realiza, sea por las vainas vasculonerviosas, sea por rotura de la barrera meníngea. El parénquima cerebral nunca es invadido, pero puede ser desplazado y comprimido.

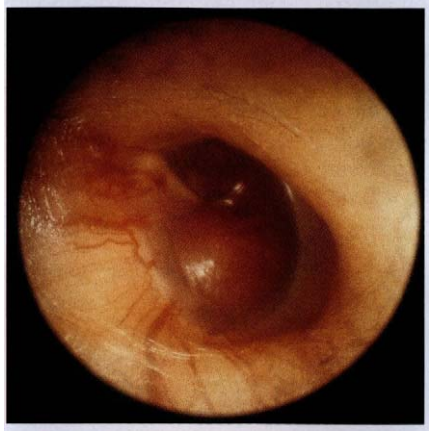

5 *Otoscopia de un paraganglioma timpánico derecho que abomba la membrana timpánica. Obsérvese la normalidad del conducto auditivo externo y del anillo timpánico.*

6 *Otoscopia de un paraganglioma timpanoyugular izquierdo que erosiona el suelo del conducto auditivo externo. Este aspecto se observa en los tumores de origen yugular.*

7 *Paraganglioma que se presenta con el aspecto de un tapón tumoral que obstruye el conducto auditivo externo izquierdo. La exploración confirmó la integridad del conducto auditivo externo. Este aspecto se observa en ciertos tumores timpánicos muy evolucionados.*

Elementos diagnósticos y evaluación preterapéutica

Como la biopsia está contraindicada debido al riesgo de hemorragia que conlleva, el diagnóstico positivo de los paragangliomas timpanoyugulares se basa en un conjunto de argumentos clínicos, de laboratorio y radiológicos.

CLÍNICA

■ *Síntomas*

Por lo general, hay tres tipos de síntomas reveladores:

— Otológicos: son precoces en los paragangliomas timpánicos, pero tardíos en las lesiones de origen yugular. Se trata de acufenos pulsátiles o de hipoacusia; el grado y el tipo de esta última, que se determina en la exploración auditiva, depende de la extensión del tumor a la cadena osicular y/o al laberinto. La existencia de vértigos es poco frecuente.

— Neurológicos: alteraciones de la deglución, ronquera, descenso de un hombro, parálisis lingual, síndrome de Claude Bernard-Horner, que ponen de manifiesto la alteración de los pares craneales (glosofaríngeo [IX], vago [X], espinal [XI] y [XII] y simpático). La parálisis facial suele presentarse de forma tardía.

— Cervicales: tumoración subangulomaxilar que clásicamente revela una extensión inferior. En realidad, debería hacer pensar más en un paraganglioma vagal o carotídeo asociado.

Excepcionalmente, la sintomatología clínica se manifiesta con taquicardia, cefaleas, sudores, hipertensión arterial o diarrea y sofocos. Estos síntomas, que manifiestan la presencia de un tumor secretor, deben buscarse siempre en la anamnesis.

■ *Anamnesis*

Es importante la anamnesis tanto del paciente como de su familia, con el fin de detectar otra localización conocida de otro paraganglioma, así como la existencia de antecedentes familiares de la enfermedad.

■ *Exploración clínica*

La otoscopia puede descubrir una masa con el color y la forma de una frambuesa, que late y abomba el tímpano *(fig. 5)*. En este caso, la exploración debe determinar el estado del anillo fibrocartilaginoso y del suelo del conducto auditivo externo, cuya alteración confirma el origen yugular del paraganglioma *(fig. 6)*. Se puede observar un tumor que sobresale en el conducto auditivo externo y cuyo origen es, por regla general, timpánico *(fig. 7)*.

La palpación cervical bilateral busca la presencia de una afectación multifocal. Si es alta y subangulomaxilar, sugiere una localización vagal. Si es media, lateral, pulsátil, dura e incluso a veces ligeramente dolorosa con la palpación, su origen parece ser carotídeo.

El estudio otorrinolaringológico busca una tumefacción parafaríngea o cualquier otra anomalía *(fig. 8)*.

La exploración neurológica analiza la función del nervio facial (VII), de los nervios mixtos y del XII.

Para finalizar, se buscan signos que puedan sugerir la presencia de una neoplasia asociada.

LABORATORIO

La búsqueda de una hipersecreción de catecolaminas debe realizarse en dos situaciones:

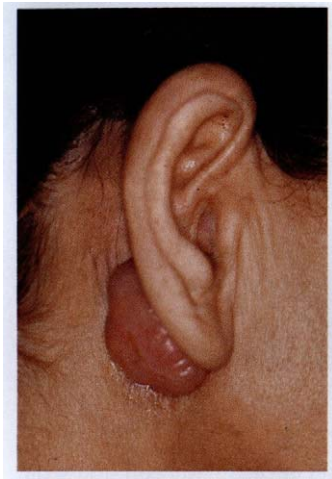

8 *Presentación atípica de un paraganglioma derecho que sale por el surco retroauricular. La paciente, de origen norteafricano, presentaba desde hacía 10 años una sordera total complicada secundariamente con una parálisis facial y después con esta tumoración.*

— Ante una sintomatología sugerente un resultado positivo orienta hacia un paraganglioma secretor o hacia un feocromocitoma asociado.

— Ante una posible intervención quirúrgica y, en este caso, incluso en ausencia de síntomas clínicos, un resultado positivo impone la realización de una técnica anestésica adaptada.

La búsqueda se basa en la determinación del nivel de catecolaminas y, sobre todo, de sus metabolitos (metanefrinas, normetanefrinas y ácido vanilmandélico) en la orina de 24 horas. La determinación de las concentraciones sanguíneas presenta dificultades metodológicas (la variabilidad de los valores en caso de tumores con secreción intermitente, especialmente en los pacientes con una presión arterial normal, la dificultad de definir y determinar el límite considerado por encima del normal y las incomodidades de la medición).

La existencia de un síndrome carcinoide debe implicar la determinación de los niveles sanguíneos de serotonina y de 5-HIAA en orina de 24 horas.

EXPLORACIÓN COCLEOVESTIBULAR

Como todo tumor del peñasco, los paragangliomas yugulares y timpánicos requieren un estudio de la función auditiva y vestibular.

La audiometría tonal busca una sordera y precisa el tipo: de transmisión, en caso de tumor timpánico que entra en contacto con la cadena osicular, o de percepción, en caso de erosión laberíntica por un paraganglioma que surge en el golfo de la yugular. En este caso, si se realiza una exéresis quirúrgica, hay que temer una cofosis.

El estudio calórico vestibular tiene menos interés. La presencia del tumor altera la estimulación del vestíbulo. Una arreflexia no significa obligatoriamente, en este caso, la destrucción de la parte posterior del laberinto.

DIAGNÓSTICO POR IMÁGENES

■ *Imágenes anatómicas*

El fin de este tipo de pruebas es aportar argumentos diagnósticos, precisar los límites tumorales y la extensión a estructuras vecinas, así como buscar otras localizaciones de paragangliomas. Sus datos permiten clasificar el tumor y guiar su tratamiento. Las dos técnicas principales son la tomografía computadorizada (TC) y la resonancia magnética (RM). Gracias a la inyección de medios de contraste, estas técnicas detectan perfectamente los tumores hipervascularizados. Son complementarias para la valoración de la extensión tumoral, siendo clásicamente más eficaz la RM en la exploración de las partes blandas y la TC en el estudio óseo.

Radiografía estándar en proyección mentón-vértex y en proyección de Hirtz

Siguen siendo de gran utilidad en aquellos centros que no disponen de TC o de RM. Permiten objetivar la lisis de los bordes del agujero yugular, dato de gran valor diagnóstico *(fig. 9)*.

Tomografía computadorizada

Visualiza el tumor, aprecia su volumen y estudia la extensión ósea del mismo.

Si la resonancia magnética ha sobrepasado recientemente a la TC en el estudio de las partes blandas, el desarrollo de las nuevas técnicas helicoidales asociadas a la utilización de inyectores automáticos vuelve a dotar a la TC de un interés innegable. De hecho, después de la inyección en bolo, las lesiones hipervascularizadas se diferencian perfectamente de las estructuras vecinas: grasa, músculos, huesos y vasos. Además, las reconstrucciones de planos múltiples permiten su estudio en todos los planos del espacio. En la actualidad, la TC conserva una superioridad evidente para el estudio óseo de alta resolución del peñasco.

Las formas timpánicas se manifiestan como una masa regular de densidad tisular sobre el promontorio y están limitadas a la caja del tímpano *(fig. 10)*. Durante su evolución, el tumor erosiona el promontorio, rompe la cadena osicular y se desarrolla hacia atrás, hacia la mastoides o hacia delante, en la trompa de Eustaquio *(fig. 11)*. Estas lesiones se estudian mejor con ventana ósea de alta resolución. El estudio del suelo del hipotímpano tiene una especial importancia: la desaparición de la fina lámina ósea que separa la caja del tímpano del golfo de la yugular subyacente permite la distinción, esencial desde el punto de vista quirúrgico, entre los paragangliomas timpánicos y los yugulares que se han extendido de forma secundaria al oído medio.

En las imágenes realizadas sin contraste, los tumores yugulares tienen características de una lesión isodensa, a veces con calcificaciones. Después de la administración de contraste, las lesiones se realzan intensamente, lo que pone de manifiesto una vascularización muy reveladora. A veces, la captación de contraste es heterogénea.

Las estructuras óseas del hueso temporal deben ser analizadas de forma meticulosa con ventana ósea y alta resolución:

— Los bordes óseos del agujero yugular, cuya erosión caracteriza el origen yugular de la lesión. Desde el principio de la evolución del proceso, los contornos son irregulares y están difuminados y la espina yugular está erosionada.

— El hueso timpánico, cuya lisis (sospechada en la otoscopia) hace pensar en un origen primitivo yugular del tumor, implica en caso de exéresis quirúrgica el sacrificio del conducto auditivo externo *(fig. 12)*.

— Las paredes del conducto carotídeo, cuya alteración tiene una gran importancia pronóstica y quirúrgica *(fig. 13)*.

— El laberinto óseo, cuya erosión hace temer una alteración auditiva posquirúrgica.

— El vértice del peñasco y particularmente las celdillas mastoideas, precocleares (o intercocleocarotídeas), que constituyen la vía de acceso hacia el vértice del peñasco. Su grado de desarrollo condiciona la facilidad de exposición quirúrgica del eje carotídeo y del vértice del peñasco.

— El compartimiento infralaberíntico.

— La pared posterior del peñasco y la fosa posterior. Una extensión eventual hacia esta zona se precisa mejor con RM.

Con ayuda de las reconstrucciones en 3D, la medida del volumen puede realizarse de forma más fiable que las aproximaciones que se hacían hasta ahora, basadas en la medición de los tres grandes diámetros. Este método, muy reproducible, permite igualmente la vigilancia del volumen tumoral después del tratamiento.

9 *Radiografía con proyección de Hirtz que permite observar un ensanchamiento importante del agujero yugular izquierdo. En los centros que no disponen de TC o de RM, esta simple radiografía permite diagnosticar un tumor en la base del cráneo.*

10 *Aspecto de un paraganglioma timpánico derecho tipo A, en un corte axial de TC.*

11 *Aspecto de un paraganglioma timpánico derecho tipo B, en un corte axial de TC. Obsérvese la osteólisis de las celdillas mastoideas sub y retrolaberínticas.*

12 *Aspecto de un paraganglioma yugular derecho tipo C1, en un corte coronal de TC. Obsérvese la osteólisis del hueso timpánico y del compartimiento infralaberíntico. El suelo del hipotímpano está destruido.*

Resonancia magnética

Permite una evaluación más precisa de las partes blandas y de las estructuras vasculares vecinas. Confirma el carácter hipervascularizado de la lesión y es más sensible que la TC a la hora de detectar la invasión de las estructuras de la base del cráneo e intradurales.

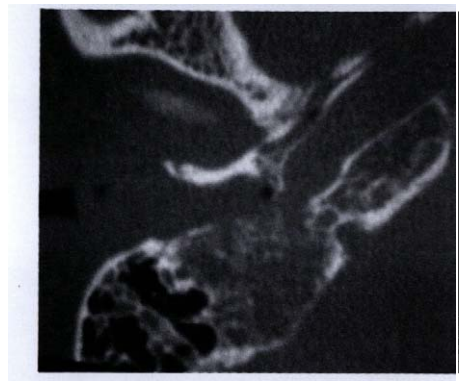

13 *Osteólisis del segmento vertical del conducto carotídeo.*

En T1, la RM muestra una lesión encapsulada con una señal hipointensa o isointensa.

En T2, la lesión presenta una hiperseñal moderada. Es el aspecto característico en «sal y pimienta» que corresponde a la yuxtaposición de zonas de hiposeñal, producidas por los vasos con flujo sanguíneo rápido, y zonas de hiperseñal, que corresponden a las zonas de hemorragia o a vasos sanguíneos de flujo lento. Este signo revela una lesión vascularizada, pero sólo se presenta en los tumores de más de 2 cm.

Después de la administración de gadolinio, la imagen del tumor se refuerza intensamente, pero de forma heterogénea. En las extensiones hacia el espacio retroestiloideo, la lesión se estudia mejor con las secuencias potenciadas en T1, con saturación grasa. En caso de tumores timpánicos, incluso de pequeño volumen, la captación de contraste es tan intensa que la lesión es perfectamente visible en cortes finos *(figs. 14, 15)*.

La RM permite igualmente distinguir las extensiones extra o intradurales, así como estudiar el tejido cerebral. En el primer caso, el aspecto observado suele ser el de una imagen convexa y regular que simula un meningioma *(fig. 16)*. En el segundo caso, la imagen es irregular, en dedo de guante, perpendicular al eje del peñasco y pone de manifiesto la infiltración tumoral del pedículo nervioso *(fig. 17)*.

Esta técnica también permite apreciar la existencia de una trombosis venosa o de una protuberancia tumoral endoluminal en la vena yugular interna o en el seno lateral.

La angiografía con RM (ARM) permite visualizar los vasos nutricios y las venas de drenaje. Las dos técnicas principales son la ARM 3D *time of flight* y la ARM *spoiled gradient echo* con administración de gadolinio por inyector. Esta última parece la más eficaz para visualizar las arterias aferentes, incluso las muy pequeñas *(fig. 18)*, y el retorno venoso precoz.

Arteriografía

La arteriografía se utilizaba hasta hace poco tiempo con fines diagnósticos para poner de manifiesto el carácter vascular del tumor. Éste se vuelve opaco de forma intensa y precoz, con un *blush* tumoral característico y un retorno venoso precoz. Gracias al progreso y al menor carácter nocivo de otras técnicas de imagen, la arteriografía sólo se utiliza en dos indicaciones esenciales: guiar la embolización y, si es necesario, evaluar la tolerancia a la oclusión de la carótida interna.

Pone de manifiesto los pedículos que alimentan el tumor y su arquitectura vascular, teniendo siempre presente la noción de compartimentación [67]: un tumor constituido por un solo compartimiento se vuelve totalmente opaco con la inyección de contraste en cualquiera de sus pedículos, mientras que un tumor constituido por varios compartimientos (la mayoría de los tumores de gran tamaño) no se visualiza del todo hasta que no se han opacificado todas sus arterias

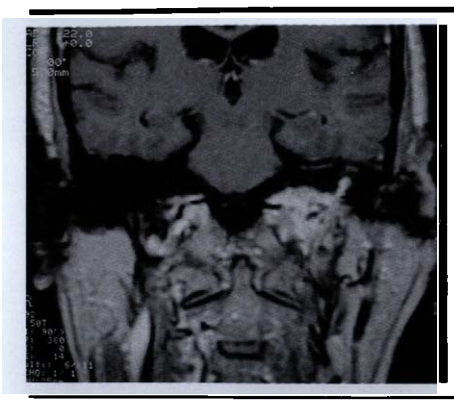

14 *RM de un voluminoso paraganglioma de la parte izquierda de la base del cráneo. Obsérvese la prolongación intratimpánica, parte visible del iceberg tumoral.*

15 *RM de un paraganglioma timpánico derecho tipo A que obstruye el desfiladero aticotimpánico y es responsable de un derrame en la cavidad mastoidea.*

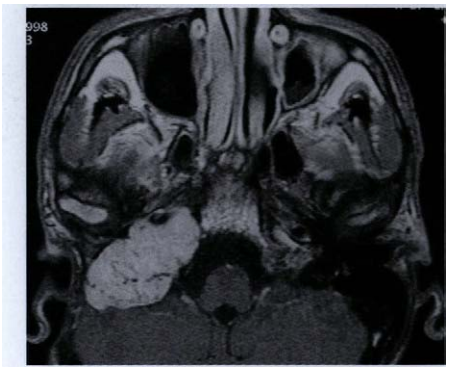

16 *Aspecto de un paraganglioma izquierdo tipo C3 De1 en TC. El peñasco está totalmente ocupado por el tumor. Obsérvese el carácter regular y convexo de la masa intracraneal que confirma, en principio, la ausencia de rotura dural.*

17 *Aspecto en RM de un paraganglioma izquierdo tipo C3 Di2. La prolongación intracraneal es perpendicular al eje del peñasco, lo que pone de manifiesto una invasión a través de la meninge.*

nutricias. Esto impone la inyección de contraste en los tres sistemas arteriales cefálicos: carótida externa, carótida interna y arteria vertebral.

Los paragangliomas timpánicos y timpanoyugulares sin extensión importante al peñasco o intracraneal son irrigados de forma constante y casi exclusiva por las ramas de la carótida externa (arteria faríngea ascendente, occipital y sobre todo por sus ramas estilomastoidea y musculares, auricular posterior y maxilar interna por sus ramas meníngea media y timpánica anterior) *(fig. 19)*. Los tumores más voluminosos, extendidos al peñasco o intracraneales, reciben irrigación complementaria de la arteria carótida interna, por sus colaterales carótido-timpánica o intracavernosas, así como de la arteria vertebral, por sus ramas musculares o meníngeas, procedentes de su segmento V2 o de sus ramas cerebelosas nacidas de su segmento V3 *(fig. 20)*.

18 *Angiografía por RM, con reconstrucción en 3D, de un paraganglioma timpánico vascularizado por una arteria atípica, rama de la carótida interna.*

En caso de que la arteria carótida interna participe, resulta esencial diferenciar los tumores independientes del tronco arterial e irrigados por sus ramas intrapetrosas *(fig. 21)* de los tumores que engloban el tronco de la carótida y que infiltran sus paredes *(fig. 22)*. En este último caso, y si hay indicación quirúrgica, puede contemplarse el sacrificio de la carótida interna.

Para terminar, la arteriografía puede poner de manifiesto otras localizaciones, lo que subraya el carácter multifocal de esta enfermedad *(fig. 23)*.

■ *Gammagrafía*

La gammagrafía utiliza dos tipos de vectores específicos marcados por elementos radiactivos productores de partículas gamma:

— Un compuesto análogo de la somatostatina, la octreótida, que se fija sobre los receptores de la somatostatina.

— Un análogo de la noradrenalina, la meta-yodobencilguanidina (MIBG), que comparte los mecanismos de captación y de almacenamiento en los gránulos neurosecretores, que abundan en el citoplasma de las células de los paragangliomas.

En razón de su mayor sensibilidad, la primera tiende a sustituir a la gammagrafía clásica con I^{123}-MIBG.

Gammagrafía de los receptores de la somatostatina

• *Principio*

Esta técnica de imagen se basa en la propiedad que comparten los paragangliomas con la mayoría de los tumores neuroendocrinos de presentar en su superficie receptores de somatostatina [57, 81]. Se realiza por la inyección intravenosa de un análogo de la somatostatina, la octreótida, que ha sido marcado previamente con un elemento radiactivo capaz de emitir partículas gamma, el indio 111 (In^{111}-pentetreótida). Marcada de esta forma, la octreótida conserva el poder de fijarse sobre los receptores sst 2, 3 y 5 de la hormona nativa [9]. La visualización de los lugares de fijación de la hormona a sus receptores se realiza por detección externa, gracias a una gammacámara que permite una exploración completa del organismo.

19 *Arteriografía de un paraganglioma timpánico derecho tipo A vascularizado por una rama de la arteria occipital.*

21 *Arteriografía de un paraganglioma del agujero yugular derecho, que recibe irrigación de las ramas de la carótida interna. Obsérvese la regularidad de las paredes arteriales.*

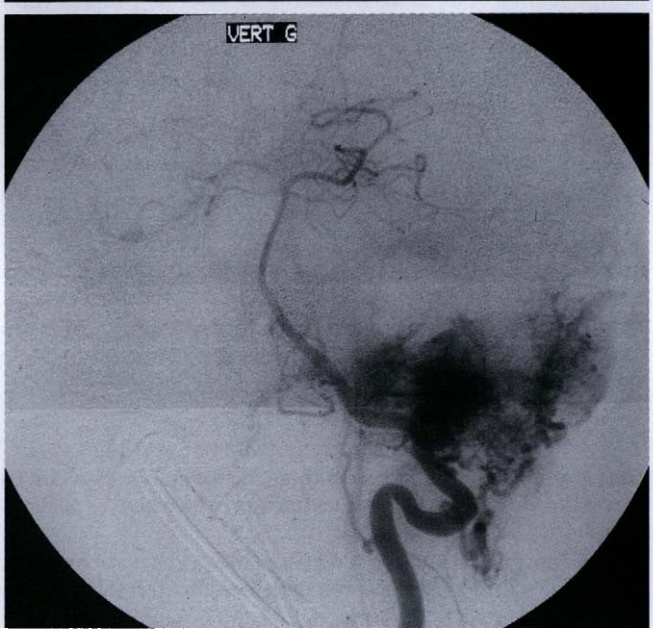

20 *Arteriografía de un paraganglioma del agujero yugular izquierdo con extensión intracraneal vascularizado por la arteria vertebral.*

22 *Arteriografía de un paraganglioma del agujero yugular derecho que ha invadido la carótida interna. En este caso es indispensable el sacrificio arterial por exclusión arteriográfica o quirúrgica.*

23 *Arteriografía izquierda que permite visualizar una triple localización yugulotimpánica, vagal y carotídea.*

- *Importancia de la gammagrafía con análogos de la somatostatina (pentetreótida) en el estudio de los paragangliomas*

Esta gammagrafía complementa las imágenes convencionales en el estudio de los paragangliomas por las siguientes razones.

Su sensibilidad en la detección de paragangliomas es superior al 95 % [24, 54, 69, 99], mejor que la de la TC para Kwekkeboom et al, en particular para localizaciones carotídeas (96 % frente a 67 %) [53]. Es capaz de detectar localizaciones tumorales no visibles con las técnicas de imagen convencionales [53].

Esta técnica de exploración de la totalidad del organismo permite la detección sistemática de localizaciones múltiples, cervicocefálicas o toracoabdominales, o de los casos raros de metástasis [53], así como de neoplasias asociadas, que en la mayor parte de los casos sobreexpresan receptores de somatostatina [58].

La sensibilidad de la prueba no depende del tamaño del tumor, sino de la densidad de los receptores expresados (*figs. 24, 25*). Así, en nuestra serie [24], la lesión más pequeña



24 *Gammagrafía con pentetreótida de un voluminoso paraganglioma de la base del cráneo. Obsérvense tres proyecciones tumorales, anterior petrosa, anteroinferior nerviosa y posteroinferior yugular.*

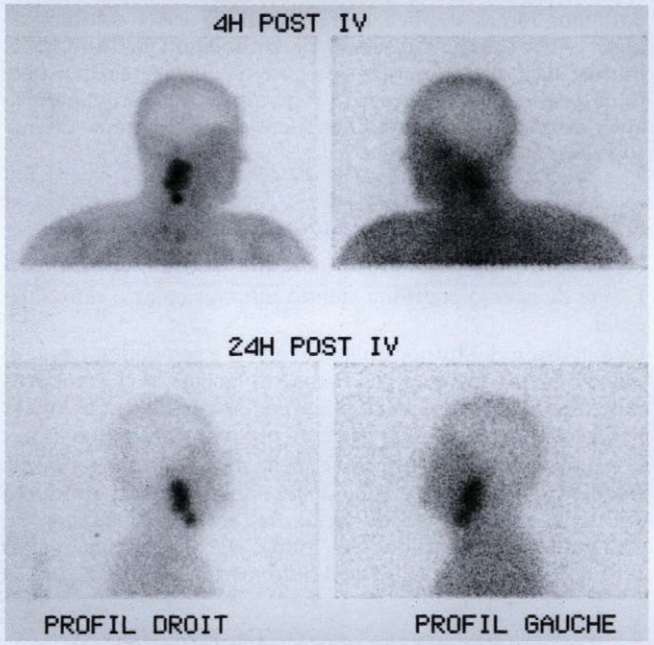

25 *Gammagrafía con pentetreótida de una localización triple paraganglionar derecha (análoga a la de la fig. 23): yugulotimpánica, vagal y carotídea.*

visualizada con esta técnica tenía un volumen de 0,28 cm^3 *(fig. 26)*. Otros equipos han detectado tumores de un tamaño inferior a un centímetro, en particular gastroenteropancreáticos, por debajo de la capacidad de resolución de los detectores, pero con una densidad elevada de receptores de somatostatina [10, 51, 57].

Esta posibilidad de detectar las lesiones de pequeño tamaño puede ser utilizada en pacientes con riesgo pero asintomáticos, sobre todo en los estudios familiares. Hay que recordar que, en el 10 al 50 % de los casos [33, 96], los paragangliomas se transmiten de forma hereditaria y que, en este caso, presentan con frecuencia un carácter multifocal y se localizan preferentemente en la carótida [33, 71, 75]. Ante estas localizaciones, es necesaria de entrada una investigación genética, con el fin de detectar las posibles mutaciones responsables de la enfermedad. La exploración genética de la familia del propositus permite determinar, en un segundo tiempo, la transmisión de esta mutación y por consiguiente, los sujetos que pueden presentar la enfermedad. En los pacientes asintomáticos y seleccionados de esta forma, la gammagrafía con análogos de la somatostatina (pentetreótida) tiene una indicación real, ya que permite la detección de paragangliomas de tamaños inferiores al cm. Esta detección selectiva de los paragangliomas podría conducir a una vigilancia específica o a una terapia quirúrgica más fácil, lo que disminuye de forma considerable la morbilidad perioperatoria, importante en este tipo de enfermedades.



26 *Gammagrafía con pentetreótida del paraganglioma de la figura 10, que demuestra la gran eficacia de esta técnica en el descubrimiento de paragangliomas pequeños.*

La octreótida puede presentarse en algunos casos como una alternativa terapéutica. Algunos estudios muestran una correlación entre la presencia de receptores de somatostatina, detectados mediante gammagrafía específica y la eficacia terapéutica de la octreótida [23]. Efectivamente, la fijación de la octreótida y de los radioanálogos de la somatostatina a los receptores de membrana depende de un grupo de cuatro aminoácidos, presentes sobre estas dos moléculas, lo que explica el carácter predictivo de este tipo de gammagrafía con respecto a la eficacia terapéutica.

Gammagrafía con I^{123}-meta-yodobencilguanidina

• *Principio*

La MIBG es una sustancia análoga de la noradrenalina, con la que comparte los mecanismos de captación. Después de su entrada en las células de los paragangliomas, la MIBG se almacena en los gránulos neurosecretores presentes en el citoplasma. El marcado de esta molécula por un elemento radiactivo gamma, como el $yodo^{123}$, permite la detección in vivo de los lugares de captación.

• *Resultados*

Alrededor del 50 % de los paragangliomas se ponen de manifiesto por la I^{123}-MIBG [53, 69, 97]. Esta técnica tiene una sensibilidad menor que la gammagrafía con radioanálogos de la somatostatina para el diagnóstico y la localización de paragangliomas [53, 69]. Para algunos autores, su interés se limita, esencialmente, a los casos en los que se decida un tratamiento por I^{131}-MIBG.

Clasificación

Una vez terminada la valoración clínica y radiológica, es indispensable clasificar el paraganglioma. La clasificación más utilizada es la de Fisch [27]:

— Tipo A: tumor localizado en la cavidad timpánica.

— Tipo B: tumor localizado en el hipotímpano que puede extenderse a las celdillas mastoideas y al compartimiento infralaberíntico.

— Tipo C: tumor yugular, dividido en cuatro subtipos, según el grado de extensión anterior, carotídea o del peñasco:

  — C1: invasión de los bordes óseos del agujero yugular y del agujero carotídeo;

  — C2: invasión del segmento vertical de la carótida intrapetrosa hasta su rodilla;

  — C3: invasión de los segmentos vertical y horizontal de la carótida interna;

  — C4: invasión de toda la carótida interna intrapetrosa del agujero rasgado y, ocasionalmente, del seno cavernoso.

— Tipo D: tumor yugular con extensión intracraneal, subdividido en función de las estructuras invadidas en:

  — extradural (De): De1 menor de 2 cm y De2 mayor de 2 cm;

— intradural (Di): Di1, menor de 2 cm, Di2, mayor de 2 cm y Di3, tumor inoperable.

Es preciso resaltar que un paraganglioma con extensión en el peñasco e intracraneal puede clasificarse al mismo tiempo como C y D.

Tratamiento

El tratamiento de los paragangliomas timpanoyugulares se realiza, sea por cirugía, casi siempre precedida de una embolización, o bien por radioterapia externa. La elección entre una de estas dos opciones depende de numerosos factores: características del tumor, del paciente, experiencia del cirujano y posible yatrogenia de los dos tipos de tratamiento.

Actualmente, se están evaluando alternativas terapéuticas con menos efectos secundarios.

CIRUGÍA

La exéresis quirúrgica de los paragangliomas timpánicos y yugulares, incluso facilitada por una embolización previa, sigue siendo uno de los actos más complejos de la otoneurocirugía. Esto se explica por la localización profunda de las estructuras que hay que alcanzar, por el carácter muy vascularizado del tumor y por las estrechas relaciones que éste contrae con algunos elementos neurovasculares. La exéresis impone un profundo conocimiento de la anatomía de la base del cráneo y un entorno multidisciplinario, lo que hace que, en la práctica, se realice en centros especializados.

La cirugía de estos tumores presenta, además de los problemas técnicos, otras dificultades que emanan de la localización timpánica o yugular. En este artículo sólo se resaltarán los puntos esenciales y se utilizará la clasificación de Fisch para facilitar la exposición [27].

■ *Paragangliomas timpánicos (tipo A)*

La cirugía se realiza sin embolización previa.

La vía de acceso puede ser tanto intraauricular como retroauricular. Una vez retirado el anillo fibrocartilaginoso y desplazado el tímpano hacia un lado, se descubre el tumor y se despega con precaución de las paredes óseas del mesotímpano y de la cadena osicular, con la ayuda de bolitas de algodón. El tumor se extirpa, en función de su tamaño, en un solo bloque o fraccionado. La utilización de una pinza fina bipolar facilita la hemostasia y la manipulación del tumor. Los siguientes pasos suelen desarrollarse sin problemas.

A pesar de todo, hay que destacar cuatro problemas.

— El control de la hemorragia, que requiere el control de los pedículos:

— en todos los casos, existe un pedículo inferior que acompaña al nervio de Jacobson y se coagula con una pinza bipolar fina o con una fresa de diamante en la parte inferior del mesotímpano;

— con menor frecuencia, puede existir un pedículo superior, que se origina en una rama de la meníngea media y que aparece en el mesotímpano, justo por debajo de la apófisis coclearíforme. Su control es más delicado y se efectúa con la pinza bipolar, con un gancho de coagulación o con ayuda de celulosa oxigenada mezclada con cera de hueso de Horsley, introducida con cuidado bajo el mango del martillo;

— excepcionalmente, existe un tercer pedículo, en situación posteroinferior, que proviene de la arteria estilomastoidea.

— La exposición del hipotímpano es esencial para el control del polo inferior del tumor. Puede verse favorecida si se talada el conducto externo óseo o incluso el anillo óseo. Sin embargo, este ensanchamiento crea problemas al final de la intervención para adaptar el colgajo timpanomeatal, que ha de seccionarse para que sea posible su reposición.

— La fina lámina ósea que forma el suelo del hipotímpano y que separa el oído medio del agujero yugular se encuentra a veces adelgazada o destruida por un tumor con extensión inferior. Al abordar esta región conviene ser cuidadoso, ya que puede provocarse una hemorragia venosa masiva por rotura del golfo de la yugular. Ésta se controla (difícilmente) mediante taponamiento con celulosa oxigenada.

— Una vez extraído el tumor, hay que verificar cuidadosamente la integridad de las celdillas del hipotímpano y, sobre todo las precocleares *(fig. 27)*. La extensión haversiana de los paragangliomas explica que a nivel de estas celdillas se observe a veces la presencia de protuberancias tumorales minúsculas, que se manifiestan con frecuencia bajo el aspecto de una mucosa engrosada y hemorrágica. Es obligatorio abrir de entrada estas celdillas óseas para asegurarse de que son normales.

■ *Paragangliomas timpanomastoideos (tipo B)*

La embolización previa resulta útil.

La vía de acceso continúa siendo intraauricular o retroauricular.

La extensión del tumor guía la exéresis y se pueden fresar el macizo facial, las celdillas óseas subfaciales o el compartimiento infralaberíntico. La intervención puede conducir a la realización de un clásico vaciamiento petromastoideo.

Lo que distingue esta intervención de la descrita para los estadios C es la conservación del suelo óseo del conducto auditivo externo y, por lo tanto, del oído medio. Dicho de otra manera, no se abordan el golfo de la yugular ni la región cervical y no debe excluirse el oído medio.

■ *Paragangliomas yugulares, yugulotimpánicos y yugulopetrosos (tipo C)*

Los problemas técnicos originados por este tipo de lesión son complejos. Es necesario controlar el agujero yugular, punto de origen del tumor, a través de una vía de acceso adaptada y después extenderse en función del tamaño del mismo, bien hacia el peñasco, bien hacia la región cervical o hacia la fosa posterior.

Aquí se estudiarán de forma esquemática las principales dificultades que se presentan.

Vía de acceso

Debido a su situación profunda en la base del cráneo, el agujero yugular necesita una doble vía de acceso cervical y auricular.

En un primer tiempo, hay que exponer y controlar los principales elementos vasculares y nerviosos del cuello.

Un segundo tiempo consiste en la localización del tronco del nervio facial en la región parotídea, lo que constituye un punto de referencia muy útil.

El tercer tiempo es otológico. La incisión cervical se continúa con una retroauricular.

Agujero yugular

Su grado de exposición varía:

— En el caso de un tumor limitado al agujero y con extensión posterior, interna hacia el compartimiento infralaberíntico, o alta pero limitada al hipotímpano, es posible una vía de acceso posterior trasmastoidea con resección de las celdillas sub y/o suprafaciales y sublaberínticas, pero que con-

27 *Aspecto perioperatorio de un paraganglioma a priori puramente timpánico. En realidad, una vez extraído el tumor, se descubría que las celdillas precocleares estaban infiltradas por el tumor (abajo y a la derecha, la cóclea; arriba, el segmento vertical de la carótida intrapetrosa; y, entre las dos, la proyección tumoral).*

28 *Vista posteroinferior del agujero yugular después de la extirpación de la apófisis transversa de C1. Este acceso yuxtacondíleo mejora considerablemente la visión del agujero yugular. Por encima del orificio, se aprecia la tercera porción timpánica ósea del conducto de Falopio, la entrada del orificio estilomastoideo y el nervio facial intraparotídeo.*

serve el conducto auditivo óseo. La vía yuxtacondílea, descrita por George et al [30], facilita la aproximación posteroinferior y se basa fundamentalmente en la resección de la apófisis transversa del atlas *(fig. 28)*.

— En caso de extensión anterior y/o lateral, resulta indispensable sacrificar el hueso timpánico, lo que significará la exclusión del oído medio, ya que la cavidad operatoria así constituida, y a veces ampliada por una vía de acceso cervical complementaria, resulta demasiado grande para poderse drenar y controlarse por el conducto auditivo externo cutáneo. Esta fase representa uno de los momentos clave de la intervención por vía infratemporal (v. más abajo).

Nervio facial

El nervio facial representa otro problema.

Su situación constituye un impedimento para el acceso lateral al agujero yugular. Existen dos tipos de técnicas, según se movilice o no el nervio.

- *Técnicas que no movilizan el nervio facial*

La intervención tipo es la vía retrofacial y transyugular descrita por Jackson et al [45]. Esquemáticamente, la incisión es la misma que la de una parotidectomía con prolongación hacia la mastoides. La fase cervical identifica los pares craneales VII, IX, X, XI y XII, las arterias carótidas y la vena yugular interna. Esta técnica permite dejar el nervio facial en su canal óseo. El conducto auditivo externo y las estructuras del oído medio se conservan o se reconstruyen, salvo en el caso de invasión intracraneal que obligaría a excluir el oído medio.

- *Técnicas que movilizan el nervio facial*

La movilización del nervio facial, recomendada por numerosos autores [11, 86], constituye uno de los tiempos esenciales de la vía infratemporal, descrita por Fisch en 1978 [26] y actualmente considerada como la técnica de referencia.

Los principales tiempos son: vía de acceso combinada cervicoauricular, sección transversal del conducto auditivo externo; identificación de los elementos neurovasculares cervicales y, posteriormente, del tronco del nervio facial en la región parotídea; fresado del macizo facial; mastoidectomía radical; sacrificio del tímpano y de la cadena osicular y del conducto auditivo externo; exposición de las porciones timpánica y mastoidea del nervio facial, que se desplaza hacia delante en la glándula parótida; esqueletización de la porción intrapetrosa de la carótida interna en función de su grado de invasión; fresado de todas las celdillas laberínticas. Una vez extirpado el tumor, la cavidad operatoria se rellena con grasa abdominal y el pabellón auricular se excluye por sutura del conducto auditivo externo.

Esta técnica quirúrgica, que desplaza hacia delante el nervio facial, facilita en gran medida el acceso a las estructuras de la base del cráneo y, por tanto, la exéresis del tumor. Proporciona excelentes resultados oncológicos, a la vez que disminuye, según su autor, las complicaciones y secuelas neurológicas. Sin embargo, parece posible, incluso recomendado [94], realizar los tiempos principales de la vía infratemporal sin movilización del nervio facial *(fig. 29)*.

Arteria carótida interna

Para su control intrapetroso es necesario destruir la pared ósea anterior del conducto auditivo externo, inclinar hacia delante el cóndilo mandibular e incluso fresar la raíz del cigoma. En caso de peñasco poco neumatizado, las celdillas intercocleocarotídeas están poco desarrolladas y la exposición de la cara interna de la arteria carótida interna suele requerir a veces el sacrificio de la cóclea.

La disección de la adventicia, que se inicia en la región cervical alta, se puede continuar a lo largo de los segmentos vertical y horizontal de la carótida *(fig. 30)*. Con frecuencia, se presenta una hemorragia a nivel de la rodilla por lesión, no del eje arterial principal sino de su rama carotidotubárica, que se suele controlar mediante taponamiento simple.

Cóclea

Su sacrificio es necesario en tres casos:

— Cuando se encuentra invadida.

— Cuando se sitúa sobre la parte alta del golfo de la yugular e impide su control.

— En caso de peñasco muy esclerótico, la cóclea está en contacto con el eje carotídeo e impide el acceso al vértice del mismo.

Agujero rasgado y seno cavernoso

No es necesario acceder a ellos más que en los casos muy raros de paragangliomas tipo C4. Se efectúa por medio de las vías infratemporales tipo B y C [27]. La complejidad del procedimiento y lo tórpido de la evolución posterior plantean el problema de si el acto quirúrgico está justificado.

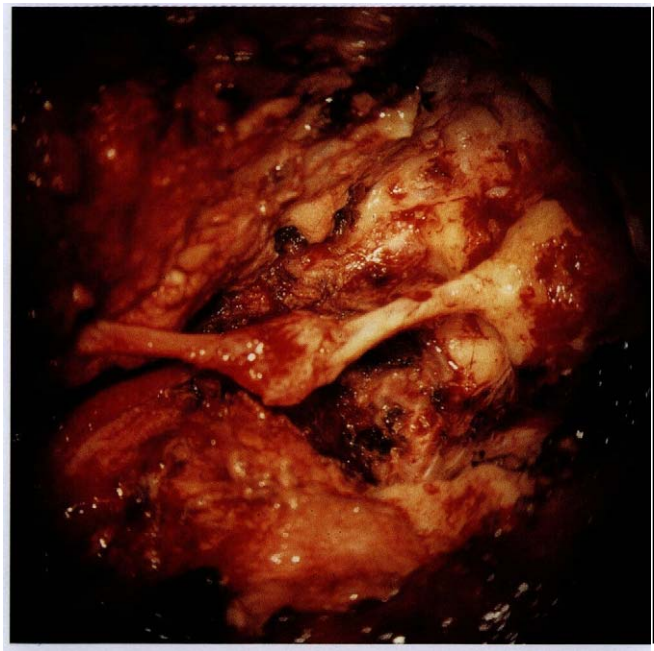

29 *Esqueletización de la tercera porción del conducto de Falopio, que permite una exposición satisfactoria del agujero yugular sin movilización del nervio facial. Obsérvese que la apófisis transversa del atlas no ha sido todavía extirpada.*

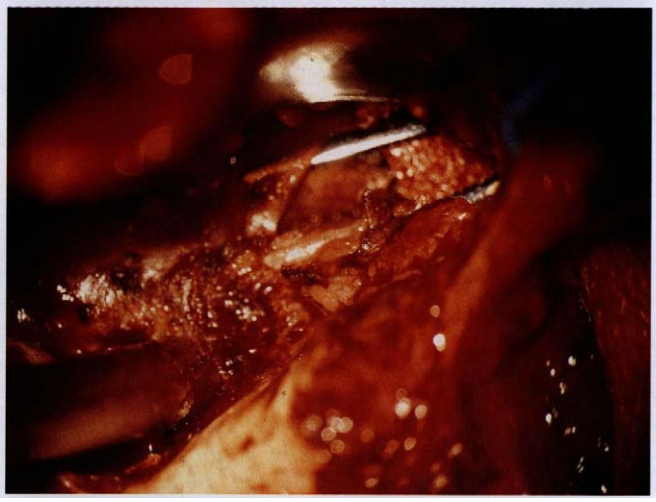

30 *Disección por debajo de la adventicia del segmento vertical de la carótida interna. Esta disección se comienza a nivel del cuello y se realiza de abajo hacia arriba con una pinza de Halstead sin dientes.*

31 *Extensión endoluminal de un paraganglioma nacido en el agujero yugular. El tumor progresa dentro de la luz de la vena yugular interna como si fuera un trombo; una vez que se abre la pared venosa, puede ser retirado sin dificultades.*

32 *Aspecto en TC de una extensión cervical inferior. Esta imagen pone de manifiesto la necesidad de un amplio acceso cervical y deja entrever que el sacrificio de los nervios mixtos será obligatorio.*

Extensión inferior cervical

Plantea diferentes problemas según se realice por crecimiento endoluminal en la yugular interna o a partir del compartimiento anterior nervioso del agujero yugular.

En el primer caso, la extensión se controla fácilmente mediante ligadura de la vena yugular. La invasión se realiza sin afectación de la pared de la propia vena, como lo hace un trombo, por lo que la masa tumoral se extrae sin dificultad *(fig. 31)*.

En el segundo caso, la infiltración del tumor sigue la vaina de los nervios mixtos, que aparecen hinchados, lo que supone un problema de diferenciación con un posible paraganglioma vagal asociado. La extirpación del tumor se asocia ineludiblemente a secuelas neurológicas, mal aceptadas por el paciente, sobre todo porque la invasión tumoral de los nervios afectados no suele apreciarse en la clínica antes de la operación *(figs. 32, 33, 34)*.

■ *Paragangliomas con extensión intracraneal (tipo D)*

Hay que destacar un hecho importante: en ningún caso una vía de acceso neuroquirúrgica aislada, ya sea por vía suboccipital o retrosigmoidea ampliada, permite el control satisfactorio del agujero yugular *(fig. 35)*. Por eso, el tratamiento quirúrgico de un paraganglioma que nace en el agujero yugular y, que de forma secundaria se extiende a la fosa posterior, no puede contemplarse sin una vía de acceso otológica complementaria, ya sea concomitante o disociada. Uno de los méritos de la vía infratemporal es que ha permitido un acceso combinado de este tipo de paragangliomas.

En relación con el tumor, hay que distinguir dos situaciones, según haya sobrepasado o no la duramadre de la fosa posterior, dato que generalmente puede ser dilucidado en la valoración radiológica preliminar.

En caso de infiltración simple (tipo De), normalmente se puede resecar el paraganglioma del plano de la duramadre. La exéresis tumoral se completa mediante coagulación con bola de la meninge.

Por el contrario, en caso de invasión (tipo Di), es indispensable la apertura y la resección de la zona de la duramadre invadida por el tumor, con todos los riesgos y dificultades que implica abrir la fosa posterior. Por eso, parece preferible

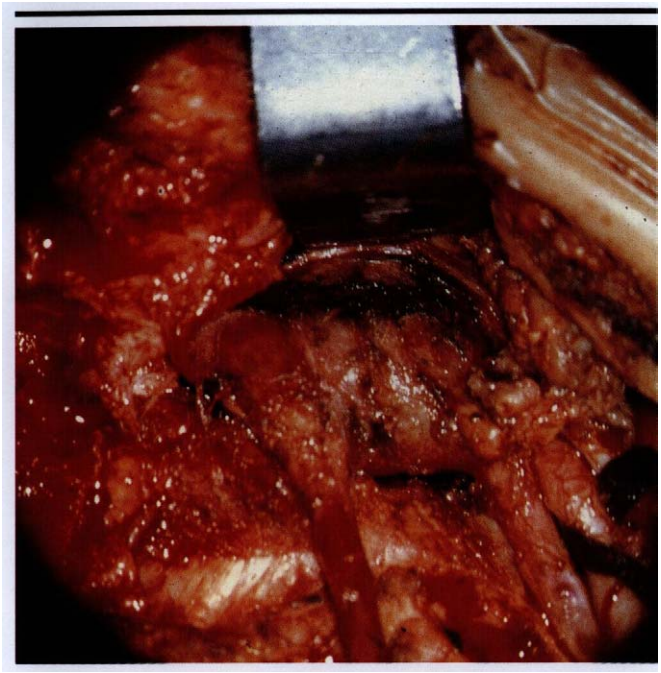

33 *Aspecto quirúrgico de la figura anterior. El paraganglioma invade los nervios mixtos.*

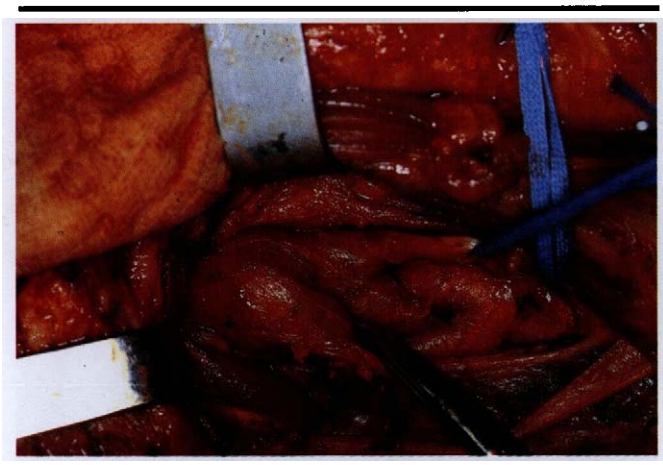

34 *Otro aspecto de invasión de los nervios vago e hipogloso. Es difícil en estos casos distinguir un paraganglioma originado en el agujero yugular y que después se extiende a los nervios mixtos de un paraganglioma primitivo del nervio vago asociado a un paraganglioma yugular.*

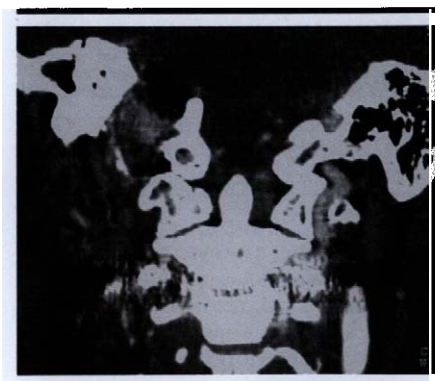

35 *Corte coronal de TC donde se observa un resto de paraganglioma en el agujero yugular operado solamente a través de la fosa posterior. Esta imagen confirma la imposibilidad de una exposición satisfactoria del agujero yugular por vía neuroquirúrgica aislada.*

realizar este tipo de exéresis en dos tiempos: un primer tiempo cervicoauricular, seguido algunas semanas más tarde de un segundo tiempo neuroquirúrgico. Esto parece limitar las complicaciones relacionadas con la salida de líquido cefalorraquídeo por la hendidura dural a la región cervical, gracias a la reacción fibrosa que tiene lugar en el primer hecho quirúrgico.

■ *Complicaciones quirúrgicas*

Las exéresis amplias, actualmente posibles gracias al progreso de la microcirugía, van acompañadas de una tasa importante de complicaciones peri y postoperatorias. Éstas se relacionan sobre todo con la proximidad de los elementos vasculares y nerviosos, a veces invadidos de forma subclínica antes de la intervención, y que pueden lesionarse de forma accidental o por las exigencias quirúrgicas. Algunas series publicadas [16, 32, 80, 88, 95] confirman esta yatrogenia. Así, pueden observarse:

— Alteraciones de los nervios mixtos (23 % en postoperatorio, en nuestra serie más reciente [94]), con disfonía, alteración de la deglución con aparición de vías falsas, parálisis velofaríngeas con reflujo nasal de alimentos y rinolalia, disminución de la secreción salival de la parótida y alteración de la movilidad del hombro. Estas alteraciones pueden complicarse de forma secundaria con alteraciones pulmonares o desnutrición, que pueden poner en peligro el pronóstico vital. Su tratamiento puede requerir reeducación vocal o de la deglución, laringoplastias de medialización, velofaringoplastia, traqueotomía, gastrostomía, etc.

— Alteración del XII, con alteración de la movilidad de la lengua.

— Alteración del simpático cervical, que provoca el clásico síndrome de Claude Bernard-Horner. Se ha descrito [88] otra complicación más rara, llamada *first bite syndrome* (síndrome de la primera masticación), producido por desnervación de los receptores simpáticos de las células mioepiteliales de la glándula. Se manifiesta por un violento dolor en la región parotídea, en forma de calambre o de descarga eléctrica, que aparece al principio de las comidas; suele ser transitorio, y puede mejorar con un tratamiento a base de carbamazepina.

Pero el más grave de los trastornos nerviosos postoperatorios es la parálisis facial, con consecuencias estéticas siempre importantes para el paciente, con frecuencia minimizadas por el cirujano y difícilmente aceptadas en la resección de un tumor benigno. Su mecanismo, de origen isquémico, se produce por la movilización del nervio, recomendada en la vía de acceso infratemporal descrita por Fisch pero que destruye su vascularización. Está demostrado que esta movilización del nervio facilita la exéresis del tumor (v. más arriba) a costa, según el autor, de un cierto riesgo de parálisis facial [27]. Pero, en realidad, parece que el índice de parálisis facial grave es alto: en nuestra serie [94], se observó un 33 % de parálisis grado III/IV, un año después de la operación, cifra que se aproxima al 27 % publicado por Selesnick et al [85]. Numerosas publicaciones confirman indirectamente esta lesión yatrogénica a través de diversos artículos sobre los detalles técnicos que permiten disminuir su frecuencia: movilización exclusivamente limitada a la porción timpánica en bloque con el tejido conjuntivo de la entrada del agujero estilomastoideo [49] o del vientre posterior del músculo digástrico [8], y recolocada al final de la intervención [8], etc. Sin embargo, a pesar de estos refinamientos, la movilización del nervio facial conlleva un riesgo importante de parálisis. Por ello, junto con Pensak y Jackler [78], recomendamos no movilizar el nervio en su porción intrapetrosa durante la realización de la vía de acceso infratemporal [94].

Las complicaciones vasculares por lesión de la carótida interna o de la arteria vertebral, en forma de hemiplejías o de infartos cerebelosos, son gravísimas, aunque afortunadamente poco frecuentes. Se deben prevenir mediante una valoración y un control arteriográficos preoperatorios muy rigurosos y realizando una exposición perfecta de los troncos arteriales.

Después de la resección intracraneal de un paraganglioma también se pueden observar fugas de líquido cefalorraquídeo [76].

En lo que respecta a la sordera, ésta constituye una consecuencia prácticamente inevitable de la extirpación de los paragangliomas yugulotimpánicos, ya que implica el sacrificio de estructuras óseas del oído medio y, en algunos casos, de la cóclea.

La realidad y la gravedad de las complicaciones deben tenerse siempre presentes a la hora de proponer la indicación quirúrgica. Es importante insistir en la frecuente disociación anatomoclínica, es decir, en la discordancia entre el estudio neurológico preoperatorio normal y la constatación macroscópica peroperatoria de la invasión de un nervio.

EMBOLIZACIÓN

La embolización de las ramas de la arteria carótida externa y, a veces de la interna, disminuye considerablemente el sangrado peroperatorio. De hecho, su eficacia se ha confirmado desde hace tiempo y forma parte de la mayoría de los protocolos quirúrgicos [66]. Sus indicaciones y su técnica de realización dependen del tipo de paraganglioma y de su vascularización.

■ *Dificultades técnicas*

En la práctica, el procedimiento se realiza bajo neuroleptoanalgesia o anestesia general. La vía de acceso femoral es la que se suele utilizar en la actualidad, ya que evita las complicaciones derivadas de la punción directa de la carótida: movilización de placas de ateroma, hematoma, disección, etc.

Las ramas de la carótida externa, que participan de forma constante en la vascularización de estos tumores, se embolizan con microesferas de entre 500 y 900 µm y después, con fragmentos de esponja de gelatina.

Las ramas aferentes originadas en la arteria vertebral no se suelen embolizar. De hecho, sus ramas cervicales se pueden controlar fácilmente de forma quirúrgica y en lo que respecta a las ramas intracraneales, que son cortas, tampoco se embolizan debido al riesgo de reflujo de partículas de embolización hacia el tronco basilar.

En caso de que la carótida interna participe en la vascularización del tumor, se presentan tres situaciones:

— Si la participación es escasa, no se realiza embolización, ya que es posible el control quirúrgico de los pedículos carotidotimpánico y esfenocavernoso.

— Si, por el contrario, la participación es importante, puede efectuarse una embolización hiperselectiva, con la condición de que el calibre de los pedículos permita su cateterismo.

— Si la participación es masiva, la exclusión de la arteria se efectúa por medio de espirales (coils), que a diferencia de los balones, no migran.

La exclusión definitiva sólo puede realizarse después de pasar una prueba de pinzamiento *(figs. 36, 37, 38)*. Éste se realiza bajo neuroleptoanalgesia, con una vía de acceso bifemoral que permite introducir un catéter con balón en el lado del tumor, y un catéter inyector en el lado opuesto. Los criterios de tolerancia de la exclusión son dobles:

— Clínicos: ausencia de aparición de signos de déficit neurológico durante los 30 minutos siguientes a la oclusión arterial.

— Arteriográficos: opacificación, por una parte de la arteria comunicante anterior de la carótida interna del lado contrario y, por otra, de la arteria comunicante posterior de la arteria vertebral contralateral, y, sobre todo, calidad del retorno venoso, que debe ser rápido y simétrico. En caso de duda, la prueba se puede hacer más sensible bajando dos puntos el valor sistólico de la presión arterial del paciente.

Una modalidad técnica reciente consiste en la embolización in situ. En esta técnica se inyecta directamente en el interior del tumor un producto esclerosante, asociado a cianocilato y lipiodol [13]. Debido a su dificultad y a las posibles complicaciones, su indicación se reserva a las recidivas posquirúrgicas de paragangliomas o a casos en los que la arteria carótida externa haya sido ligada con anterioridad.

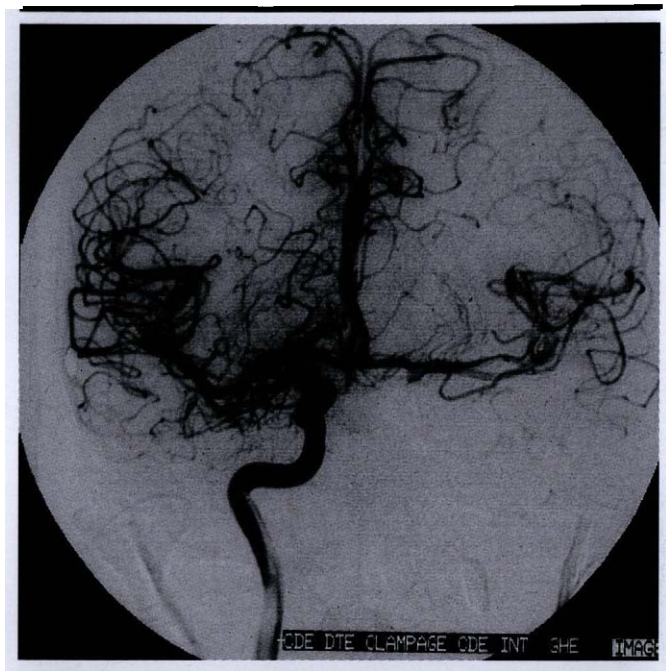

36 *Tiempo arterial de una prueba de pinzamiento. La arteria carótida interna izquierda ha sido excluida por un balón. La inyección de la carótida interna contralateral permite observar la inyección del hemisferio izquierdo a través de la arteria comunicante anterior.*

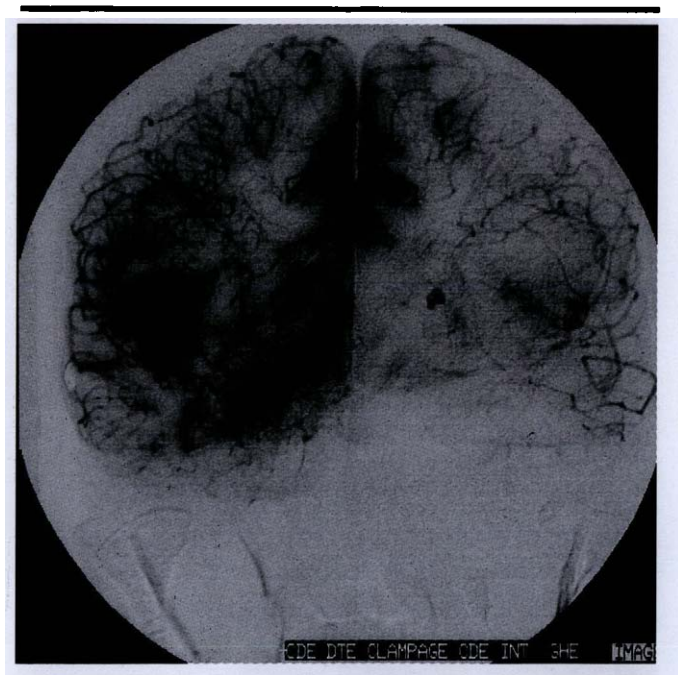

37 *Tiempo parenquimatoso en una prueba de pinzamiento. Se observa una clara simetría entre los dos hemisferios que pone de manifiesto el déficit de irrigación.*

■ *Complicaciones de la embolización*

Sin duda, la angiografía intervencionista ha transformado el tratamiento terapéutico de los paragangliomas, aunque su gran difusión se ha visto acompañada de una yatrogenia sig-

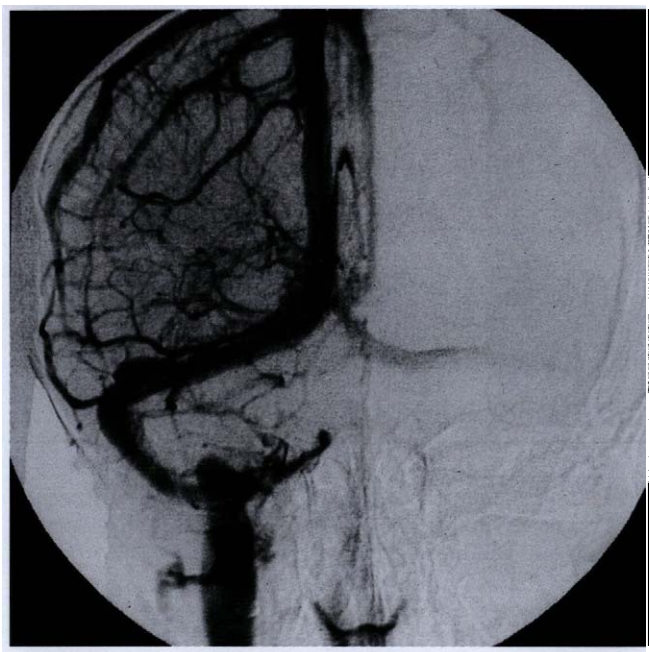

38 *Tiempo venoso en una prueba de pinzamiento. La asimetría es muy clara. Queda clara la insuficiencia de irrigación del sistema arterial contralateral.*

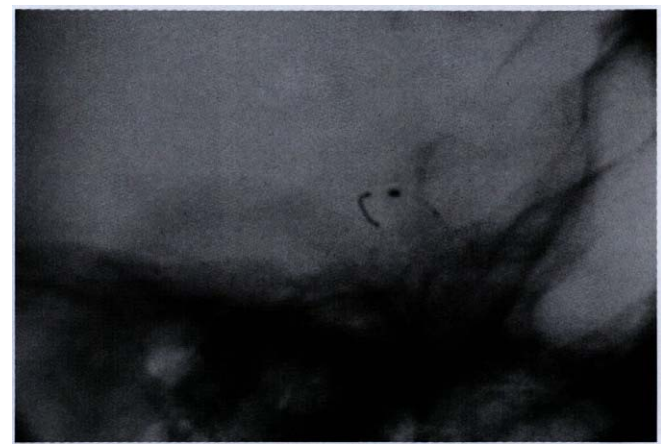

39 *Colocación de una espiral (coil) en la extremidad distal de la arteria carótida interna intrapetrosa. Esta técnica de exclusión arterial es la más fiable, ya que evita la posible migración secundaria de los balones.*

nificativa. Los accidentes de embolización no son específicos del tratamiento de los paragangliomas, pero se originan por su vascularización. La literatura recoge de forma diversa su frecuencia, que va desde 2 casos entre 97, es decir, el 2 % para Picard [79], hasta 1 caso entre 16, es decir, el 6 %, para Manelfe et al [61]. En nuestra serie de 72 paragangliomas timpanoyugulares [36, 94], 5 de ellos, es decir, el 7 % presentó complicaciones neurológicas graves de tipo hemiplejía con afasia, 2 de ellos se recuperaron completamente, 2 parcialmente y uno conservó una hemiplejía total por la que falleció 18 meses más tarde.

El mecanismo que origina los accidentes es múltiple: migración del balón de oclusión, espontánea o secundaria a la manipulación quirúrgica del tronco arterial; desprendimiento de placas de ateroma durante el cateterismo de la carótida; espasmos arteriales que favorecen el reflujo de micropartículas con destino cerebral; apertura de las anastomosis entre los sistemas carotídeo externo e interno. Otros accidentes son secundarios a la isquemia de los pares craneales o a una necrosis tumoral extensiva.

Conviene insistir en la necesidad de tomar ciertas precauciones indispensables:

— Embolización con flujo libre, el catéter no debe obstruir toda la luz arterial con el fin de evitar la apertura de anastomosis entre los sistemas de la carótida externa e interna.

— La prueba de pinzamiento de la arteria debe hacerse más sensible mediante la prueba de hipotensión en caso de que exista la menor duda.

— La utilización de espirales (coils), y no de balones, en caso de exclusión de la arteria carótida interna *(fig. 39)*.

— Extremar la prudencia en caso de embolización in situ, por la toxicidad del producto utilizado para la esclerosis.

— Indicaciones muy estudiadas por un equipo experimentado, que evalúe el beneficio esperado y el riesgo que se corre; en la actualidad se admite la inutilidad de embolizar los paragangliomas pequeños y puramente timpánicos de tipo A.

RADIOTERAPIA

Propuesta inicialmente como tratamiento exclusivo de los paragangliomas debido a su carácter hemorrágico, y abandonada durante un tiempo por el desarrollo de las técnicas quirúrgicas y angiográficas, la radioterapia experimenta desde hace algunos años un nuevo auge. Éste parece deberse fundamentalmente a la publicación de sus resultados a largo plazo [19] y, por otra parte, a la toma de conciencia de los límites y complicaciones de la cirugía y de la embolización.

Hay numerosos argumentos a su favor: estabilización del tamaño del tumor durante mucho tiempo; baja incidencia de recidivas; respeto anatómico y funcional de las estructuras vasculares y nerviosas, y mejora no excepcional de alteraciones neurológicas preexistentes *(fig. 40)*. Por todo lo dicho, la radioterapia representa una alternativa indiscutible a la cirugía [4, 7, 65].

La dosis recomendada es de 45 Gy en 25 sesiones. En seguimientos de más de cinco años [19], se obtiene el control local de la tumoración en más del 90 % de los casos.

Sus indicaciones pueden esquematizarse del siguiente modo:

— Paragangliomas bilaterales o inoperables debido a una gran extensión o a contraindicaciones generales.

— Recidivas rápidas después de una exéresis quirúrgica aparentemente satisfactoria.

— Pacientes con edades superiores a 55 o 60 años sin signos clínicos neurológicos.

— Negativa a la intervención quirúrgica.

Últimamente se ha propuesto [47] la irradiación estereotáxica, obteniéndose control del tumor y mejoría clínica.

■ *Complicaciones de la radioterapia*

Ya se han descrito algunas complicaciones tras la radioterapia [36, 95].

Suelen ser moderadas, de tipo mucositis, eritema cutáneo, otitis seromucosa o alopecia transitoria. Las osteorradionecrosis del hueso temporal y las laberintitis postirradiación se previenen en la actualidad con la administración de dosis más pequeñas y más localizadas.

En nuestra experiencia, la complicación más grave se produjo en un caso de paragangliomas carotídeo y yugular asociados años después de la irradiación en forma de estenosis carotídea, complicada por una hemiplejía, que mejoró de forma parcial.

En cuanto al riesgo de inducción de tumores malignos, éste parece actualmente nulo, con la reducción de las dosis por debajo de 45 Gy.

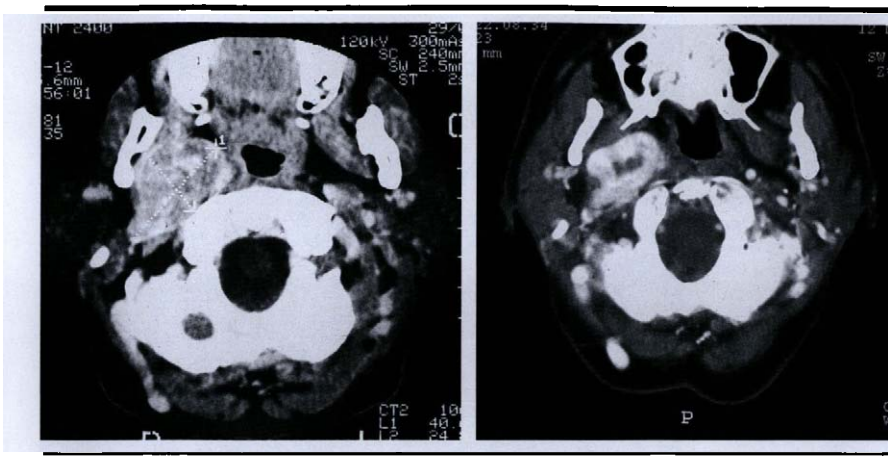

40 *Paraganglioma vagal derecho (a la izquierda). Resultado 8 años después de la irradiación; la reducción y la necrosis tumoral son apreciables.*

ALTERNATIVAS TERAPÉUTICAS

La complejidad de las técnicas quirúrgicas, su potencialidad yatrógena y la difícil opción de la radioterapia externa hacen que se busquen para el tratamiento de este tumor benigno soluciones terapéuticas alternativas que produzcan menos secuelas.

Debido a esto, algunos autores aprovechan ciertas características de los paragangliomas, y particularmente su capacidad para fijar el MIBG o la octreótida, para utilizarlas con fines terapéuticos.

■ *Radioterapia metabólica con I^{131}-meta-yodobencilguanidina*

La sustitución del yodo 123, que emitía partículas gamma, por el yodo 131, que emite partículas beta, fijado sobre la molécula de MIBG, permite una radioterapia metabólica sin modificar las propiedades de captación de la molécula original.

Algunos autores han utilizado este tratamiento en caso de paragangliomas malignos, en particular con metástasis, y han obtenido estabilizaciones del volumen tumoral o incluso regresiones parciales o completas en ciertas localizaciones [15, 37, 68].

■ *Tratamiento con análogos de la somatostatina (octreótida)*

La octreótida es un octapéptido de síntesis que presenta una secuencia tetrapeptídica activa que permite su fijación a ciertos subtipos de receptores celulares específicos de la somatostatina, con la que comparte propiedades naturales. Por otra parte, su acción es más prolongada e intensa, lo que permite su utilización terapéutica.

Su efecto antisecretor ha sido ampliamente utilizado desde 1980 en el tratamiento de ciertos trastornos tanto hipofisarios como gastroenteropancreáticos [18, 23, 73].

De hecho, estudios in vitro han demostrado el efecto de la octreótida sobre el crecimiento de ciertas estirpes celulares. Los mecanismos de acción parecen múltiples: inhibición de factores de crecimiento, como el *epidermal growth factor* o el *insulin-like growth factor 1* [14], efectos sobre las paredes de los vasos peritumorales, que conducen a la inhibición de la angiogénesis [34], e igualmente un efecto antiproliferativo directo o de inducción de la apoptosis [17, 41, 59].

Estudios realizados en el ser humano confirman estos resultados. Al igual que otros equipos [18], hemos observado [23] reducciones del tamaño tumoral en caso de adenomas hipofisarios, entre el 20 y el 100 %. Este efecto sobre el crecimiento del tumor ha sido igualmente reseñado en caso de tumores gastroenteropancreáticos [2, 25].

En la enfermedad paraganglionar, esta acción antitumoral ha sido observada por algunos autores, con reducciones de tamaño que van hasta el 50 % [4, 48].

Estos resultados preliminares deben verificarse con estudios que cuenten con un mayor número de pacientes.

Indicaciones terapéuticas

No son fáciles de esquematizar, ya que deben tener en cuenta numerosos factores que dependen del tumor, del paciente y del entorno medicoquirúrgico. En cualquier caso, hay que tener siempre presente que en la inmensa mayoría de los casos, se trata de un tumor benigno, que sólo pone en peligro el pronóstico vital de forma excepcional. El tratamiento debe mejorar o curar los síntomas sin producir alteraciones yatrógenas significativas.

Por tanto, con carácter orientativo y reconociendo las limitaciones de su ejecución, proponemos las siguientes indicaciones:

EMBOLIZACIÓN PREOPERATORIA

Los paragangliomas de tipo A no se suelen embolizar, ya que el riesgo de complicación, siempre posible, parece superior al beneficio que se obtendría mediante la disminución de la vascularización tumoral.

Los paragangliomas de tipo B, C y D deben embolizarse sistemáticamente si se ha previsto una cirugía de exéresis. La embolización debe realizarse entre las 48 y las 72 horas previas al acto quirúrgico. Este intervalo es indispensable para asegurarse de que no ha producido lesiones neurológicas. Por el contrario, tampoco debe sobrepasarse, ya que se perdería el beneficio de la misma y puede aparecer una neovascularización desarrollada a partir del sistema carotídeo interno o vertebral, lo que complicaría el control quirúrgico de la hemorragia.

La prueba del pinzamiento debe efectuarse de forma sistemática cuando el tumor se extiende hacia el vértice del peñasco, circunscribe el tronco de la carótida interna (tipos C2, 3 o 4) y se sitúa en el lado izquierdo. Los datos de la angio-RM o de la arteriografía permiten precisar el estado de las paredes arteriales y su grado de infiltración. En caso de una previsible resección quirúrgica, la exclusión arterial debe efectuarse con ayuda de espirales (coils), si se ha tolerado bien la prueba.

La embolización in situ sólo se utiliza en caso de recidiva del tumor o de inaccesibilidad del tronco arterial de la carótida externa, anteriormente excluido.

En todos los casos, los procedimientos de neurorradiología intervencionista deben reservarse para un equipo entrenado y que mantenga buenas relaciones con el equipo quirúrgico.

CIRUGÍA

Parece ser la mejor indicación para los paragangliomas tipo A y tipo B, sea cual sea la edad del paciente.

En los casos de tipo C y D, la decisión se toma si se dan uno o varios de los siguientes parámetros:

— Edad inferior a 50 años.

— Carácter unilateral de la lesión, incluso si ésta es multifocal.

— Existencia de trastornos neurológicos.

— Entorno neuroquirúrgico, neurorradiológico y vascular.

— Invasión intracraneal (en cuyo caso la irradiación supone un peligro).

Una vez decidida la cirugía, debe intentar realizarse una exéresis completa con una morbilidad mínima. Si las principales etapas de la vía infratemporal descrita por Fisch constituyen, al parecer, el fundamento técnico más apropiado, la movilización del nervio facial que ésta realiza debe ponerse en duda por la importante incidencia de parálisis facial, que corre el riesgo de aparecer incluso en manos de cirujanos experimentados, y por la gran repercusión que puede producir en el esquema psicocorporal del paciente.

Una exéresis casi total, preservando todo lo posible la función de los pares craneales, es preferible a una completa obtenida tras pagar el alto precio de las graves secuelas estéticas y neurológicas.

RADIOTERAPIA

Constituye una alternativa indiscutible si se dan uno o varios de los siguientes parámetros:

— Edad superior a 55 años.

— Ausencia de trastornos neurológicos.

— Lesión de carácter bilateral.

— Tumor inoperable (invasión de la carótida interna con prueba del pinzamiento mal tolerada).

— Negativa a la cirugía y a las transfusiones sanguíneas.

— Contraindicaciones quirúrgicas generales.

— Recidiva después de cirugía extensa.

En cualquier caso, la radioterapia debe ser objeto de una vigilancia prolongada.

Cualquier referencia a este artículo debe incluir la mención del artículo original: Tran Ba Huy P et Duet M. Paragangliomes tympaniques et jugulaires. Encycl Méd Chir (Editions Scientifiques et Médicales Elsevier SAS, Paris, tous droits réservés), Oto-rhino-laryngologie, 20-248-A-10, 2003, 18 p.

Bibliografía

[1] Ali IM, Graham C, Sanalla B, Bell D. Carotid body tumor associated with hyperparathyroidism. *Ann Vasc Surg* 1994 ; 8 : 595-598

[2] Arnold R, Trautmann ME, Creutzfeldt W, Bennine R, Bennine M, Neuhaus C et al. Somatostatin analogue octreotide and inhibition of growth in metastatic endocrine gastroenteropancreatic tumors. *Gut* 1996 ; 38 : 430-438

[3] Astuti D, Latif F, Dallol A, Dahia PL, Douglas F, George E et al. Gene mutations in the succinate dehydrogenase subunit SDHB cause susceptibility to familial pheochromocytoma and to familial paraganglioma. *Am J Hum Genet* 2001 ; 69 : 49-54

[4] Baillet F, Delanian S, Rozec C, Housset M, Lamas G, Poignonec S. Intérêt de la radiothérapie dans le traitement des chémodectomes tympano-jugulaires. À propos de 18 cas. *Ann Otolaryngol Chir Cervicofac* 1990 ; 107 : 315-318

[5] Batsakis JG. Paragangliomas of the head and neck. In : Tumors of the head and neck: clinical and pathological considerations. Baltimore : Williams and Wilkins, 1979 : 369-380

[6] Borba LA, Al-Mefty O. Intravagal paraganglioma: report of our cases. *Neurosurgery* 1996 ; 38 : 569-575

[7] Boyle JO, Shimm DS, Coulthard SW. Radiation therapy for paragangliomas of the temporal bone. *Laryngoscope* 1990 ; 100 : 896-901

[8] Brackmann DE. The facial nerve in the infratemporal approach. *Otolaryngol Head Neck Surg* 1987 ; 97 : 15-17

[9] Breeman WA, DeJong M, Kwekkeboom DJ, Valkemar R, Bakker WH, Kooij PP et al. Somatostatin receptor-mediated imaging and therapy: basic science, current knowledge, limitations and future perspectives. *Eur J Nucl Med* 2001 ; 28 : 1421-1429

[10] Cadiot G, Bonnaud G, Lebtahi R, Sarda L, Ruszniewski P, Le Guludec D et al. Usefulness of somatostatin receptor scintigraphy in the management of patients with Zollinger-Ellison syndrome. Groupe de recherche et d'étude du syndrome de Zollinger-Ellison (GRESZE). *Gut* 1997 ; 41 : 107-114

[11] Capps FC. Glomus jugulare tumors of the middle ear. *J Laryngol Otol* 1952 ; 66 : 302-314

[12] Carney JA. Gastric stromal sarcoma, pulmonary chondroma, and extra-adrenal paraganglioma (Carney's triad): natural history, adrenocortical component, and possible familial occurrence. *Mayo Clin Proc* 1999 ; 74 : 543-552

[13] Casasco A, Herbreteau D, Houdart E, George B, Tran Ba Huy P, Deffrennes D et al. Devascularisation of craniofacial tumors by percutaneous tumor puncture. *AJNR Am J Neuroradiol* 1994 ; 15 : 1233-1239

[14] Cascinu S, Del Ferro E, Ligi M, Staccioli MP, Giordani P, Catalano V et al. Inhibition of vascular endothelial growth factor by octreotide in colorectal patients. *Cancer Invest* 2001 ; 19 : 8-12

[15] Castellani MR, Chiti A, Seregni E, Bombardini E. Rôle of 131I-metaiodobenzylguanidine (MIBG) in the treatment of neuroendocrine tumors. Experience of the national cancer institute of Milan. *Q J Nucl Med* 2000 ; 44 : 77-87

[16] Cece JA, Lawson W, Biller HF, Eden AR, Parisier SC. Complications in the management of large glomus jugulare tumors. *Laryngoscope* 1987 ; 97 : 152-157

[17] Chen X, Liu Z, Ai Z. Antineoplasic mechanism of Octreotide action in human hepatoma. *Chin Med J* 2001 ; 114 : 1167-1170

[18] Colao A, Ferone D, Marzullo P, Cappabianca P, Cirillo S, Boerlin V et al. Effects of depot long-acting somatostatin analog octreotide on hormone levels and tumor mass in acromegaly. *J Clin Endocrinol Metab* 2001 ; 86 : 2779-2786

[19] Cole JM, Beiler D. Long-term results of treatment for glomus jugulare and vagale tumors with radiotherapy. *Laryngoscope* 1994 ; 104 : 1461-1465

[20] Deangelis LM, Keelleher MB, Post KD, Fetell MR. Multiple paragangliomas in neurofibromatosis: a new neuroendocrine neoplasia. *Neurology* 1987 ; 37 : 129-133

[21] Delellis RA, Tischler AS. The dispersed neuroendocrine cell system. In : Kwacs K, Asa SL eds. Functional endocrine pathology. Boston : Blackwell Scientific Publications, 1990

[22] Druck NS, Spector GJ, Ciralsky RH, Ogura JH. Malignant glomus vagale: report of a case and review of the literature. *Arch Otolaryngol* 1976 ; 102 : 634-636

[23] Duet M, Ajzenberg C, Benelhadj S, Lajeunie E, Lormeau B, Guillausseau PJ et al. Somatostatin receptor scintigraphy in pituitary adenomas: a somatostatin receptor density index can predict hormonal and tumoral efficacy of octreotide in vivo. *J Nucl Med* 1999 ; 40 : 1252-1256

[24] Duet M, Sauvaget E, Guichard JP, Petelle B, Ledjedel S, Herman PH et al. Apport de la scintigraphie à l'Octréoscan® dans la prise en charge et le bilan des paragangliomes de la tête et du cou. *Ann. Otolaryngol Chir Cervicofac* 2002 ; 119, 6 : 315-321

[25] Eriksson B, Oberg K. Suming up 15 years of somatostatin analog therapy in neuroendocrine tumors: future outlook. *Ann Oncol* 1999 ; 10 (suppl 2) : S31-S38

[26] Fisch U. Infratemporal fossa approach to tumours of the temporal bone and base of the skull. *J Laryngol Otol* 1978 ; 92 : 949-967

[27] Fisch U, Mattox D. Infratemporal fossa approach type A. In : Microsurgery of the skull base. Stuttgart : Thieme-Verlag, 1988 : 136-281

[28] Garcia Galan F, Hernandez Gudino S, Estrada Fernandez J, Garcia-Baquero A. Octreotide and a serotonin-secreting glomus tumor. *Rev Esp Anestesiol Reanim* 1999 ; 46 : 219-222

[29] Gautier JF, Schlumberger M, Fonseca E, Adotti F, Bosq J, Comoy E et al. Familial pheochromocytoma and Van Hippel-Lindau disease. *Presse Méd* 1990 ; 19 : 1494-1496

[30] George B, Lot G, Tran Ba Huy P. The juxtacondylar approach to the jugular foramen (without bone drilling). *Surg Neurol* 1995 ; 44 : 279-284

[31] Gimenez-Roqueplo AP, Favier J, Rustin P, Mourad JJ, Plouin PF, Corvol P et al. The R22X mutation of the SDHD gene in hereditary paraganglioma abolishes the enzymatic activity of complex II in the mitochondrial respiratory chain and activates the hypoxia pathway. *Am J Hum Genet* 2001 ; 69 : 1186-1197

[32] Gjuric M, Wigand ME, Wolf SR, Weidenbecher M. Cranial nerve and hearing function after combined approach surgery for glomus jugulare tumors. *Ann Otol Rhinol Laryngol* 1996 ; 105 : 949-954

[33] Grufferman S, Gillman MW, Pasternak LR, Peterson CL, Young WG Jr. Familial carotid body tumors: case report and epidemiologic review. *Cancer* 1980 ; 46 : 2116-2122

[34] Gulec SA, Gaffga CM, Anthony CT, Su LJ, O'Leary JP, Woltering EA. Antiangiogenic therapy with somatostatin receptor-mediated in situ radiation. *Am Surg* 2001 ; 67 : 1068-1071

[35] Gulya AJ. The glomus tumor and its biology. *Laryngoscope* 1993 ; 103 : 7-15

[36] Gzaiel D, Deffrennes D, Garcia D, George B, Tran Ba Huy P. Les complications iatrogènes de la chirurgie des paragangliomes du foramen jugulaire. *Ann Otolaryngol Chir Cervicofac* 1993 ; 110 : 429-436

[37] Hartley A, Spooner D, Brunt AM. Management of malignant phaeochromocytoma: a retrospective review of the use of MIBG and chemotherapy in the West Midlands. *Clin Oncol* 2001 ; 13 : 361-366

[38] Hens L, Plets C, Dom R, Velghe L. Catecholamine secreting tumor of the glomus jugulare. *Klin Wochenschr* 1979 ; 57 : 741-746

[39] Heutink P, van der Mey AG, Sandkuijl LA, van Gils AP, Bardoel A, Breedveld GJ et al. A gene subject to genomic imprinting and responsible for hereditary paragangliomas maps to chromosome 11q23-qter. *Hum Mol Genet* 1992 ; 1 : 7-10

[40] Hirano S, Shoji K, Kojima H, Omori K. Dopamine-secreting carotid body tumor. *Am J Otolaryngol* 1998 ; 19 : 412-416

[41] Imam H, Eriksson B, Lukinius A, Janson ET, Lindgren PG, Wilander E et al. Induction of apoptosis in neuroendocrine tumors of the digestive system during treatment with somatostatin analogs. *Acta Oncol* 1997 ; 36 : 607-614

[42] Irons GB, Weiland LH, Brown WL. Paragangliomas of the neck: clinical and pathologic analysis of 116 cases. *Surg Clin North Am* 1977 ; 57 : 575-583

[43] Jackson CG. Neurologic skull base surgery for glomus tumors: diagnosis for treatment planning and treatment options. *Laryngoscope* 1993 ; 103 : 17-22

[44] Jackson CG. Glomus tympanicum and glomus jugulare tumors. *Otolaryngol Clin North Am* 2001 ; 34 : 941-970

[45] Jackson CG, Glasscock ME, Harris PF. Glomus tumors. Diagnosis, classification, and management of large tumors. *Arch Otolaryngol* 1982 ; 108 : 401-406

[46] Jensen JC, Choyke PL, Rosenfeld M, Pass HI, Keiser H, White B et al. A report of familial carotid body tumors and multiple extra-adrenal pheochromocytomas. *J Urol* 1991 ; 145 : 1040-1042

[47] Jordan JA, Roland PS, McManus C, Weiner RL, Giller CA. Stereotactic radiosurgery for glomus jugulare tumors. *Laryngoscope* 2000 ; 110 : 35-38

[48] Kau R, Arnold W. Somatostatin receptor scintigraphy and therapy of neuroendocrine (APUD) tumors of the head and the neck. *Acta Otolaryngol* 1996 ; 116 : 345-349

[49] Kinney SE. The facial nerve in skull base surgery. In : Graham MD, House WF eds. Disorders of the facial nerve. New York : Raven Press, 1982 : 407-412

[50] Kremer R, Michel RP, Posner B, Wang NS, Lafond GP, Crawhall JC. Catecholamine-secreting paraganglioma of glomus jugulare region. *Am J Med Sci* 1989 ; 297 : 46-48

[51] Krenning EP, Kwekkeboom DJ, Bakker WH, Breeman WA, Kooij PP, Oei HY et al. Somatostatin receptor scintigraphy with [111In-DTPA-D-Phe1]- and [123I-Thyr3]-octreotide: the Rotterdam experience with more than 1000 patients. *Eur J Nucl Med* 1993 ; 20 : 716-731

[52] Kuratomi Y, Kumamoto Y, Sakai Y, Komiyama S. Carotid body tumor associated with differentiated thyroid carcinoma. *Eur Arch Otorhinolaryngol* 1994 ; 251 (suppl 1) : S91-S94

[53] Kwekkeboom DJ, Lamberts SW, Habbema JD, Krenning EP. Cost-effectiveness analysis of somatostatin receptor scintigraphy. *J Nucl Med* 1996 ; 37 : 886-892

[54] Kwekkeboom DJ, van Urk H, Pauw BK, Lamberts SW, Kooij PP, Hoogma RP et al. Octreotide scintigraphy for the detection of paragangliomas. *J Nucl Med* 1993 ; 34 : 873-878

[55] Lack E. Tumors of the adrenal gland and extra-adrenal paragangliomas. In : Atlas of tumor pathology, series 3, fasc 19. Washington DC : Armed Forces Institute of Pathology, 1997

[56] Lack E, Cubilla AL, Woodruff JM. Paragangliomas of the head and neck region. A pathologic study of tumors from 71 patients. *Hum Pathol* 1979 ; 10 : 191-218

[57] Lamberts SW, Hofland LJ, van Koetsveld PM, Reubi JC, Bruining HA, Bakkerwh et al. Parallel in vivo and in vitro detection of functional somatostatin receptors in human endocrine pancreatic tumours. Consequences with regard to diagnosis, localization and therapy. *J Clin Endocrinol Metab* 1990 ; 71 : 566-574

[58] Lamberts SW, Krenning EP, Reubi JC. The role of somatostatin and its analogs in the diagnosis and treatment of tumors. *Endocr Rev* 1991 ; 12 : 450-482

[59] Losa M, Ciccarelli E, Mortini P, Barzaghi R, Gaia D, Faccani G et al. Effects of octreotide treatment on the proliferation and apoptotic index of GH-secreting pituitary adenomas. *J Clin Endocrinol Metab* 2001 ; 86 : 5194-5200

[60] Maier W, Marangos N, Laszig R. Paraganglioma as a systemic syndrome: pitfalls and strategies. *J Laryngol Otol* 1999 ; 113 : 978-982

[61] Manelfe C, Picard L, Bonafe A, Roland J, Sancier A, L'Esperance G. Embolization and balloon occlusions in tumoral processes: seven years's experience. *Neuroradiology* 1978 ; 16 : 395-398

[62] Manolidis S, Shohet JA, Jackson CG, Glasscock ME. Malignant glomus tumors. *Laryngoscope* 1999 ; 109 ; 30-34

[63] Mariman EC, vanBeersum SE, Cremers CW, Strucken PM, Ropers HH. Fine mapping of a putatively imprinted gene for familial nonchromaffin paragangliomas to chromosome 11q13.1: evidence for genetic heterogeneity. *Hum Genet* 1995 ; 95 : 56-62

[64] Marshall RB, Horn RC. Nonchromaffin paraganglioma. *Cancer* 1961 ; 14 : 779-787

[65] Mendenhall WM, Parsons JT, Stringer SP. Radiotherapy in the management of temporal bone chemodectoma. *Skull Base Surg* 1995 ; 5 : 83-91

[66] Merland JJ, Reizine D, Guimaraens L, Ruffenacht D, Melki JP, Riche MC et al. L'angiographie diagnostique et thérapeutique dans le bilan et le traitement des tumeurs du glomus jugulaire. À propos de 32 cas. *Neurochirurgie* 1985 ; 31 : 358-366

[67] Moret J, Roulleau J, Poncet E, Vignaud J. Intérêt de l'artériographie thérapeutique dans le traitement des glomus tympanojugulaires. *Ann Otolaryngol Chir Cervicofac* 1977 ; 94 : 491-498

[68] Mukherjee JJ, Kaltsas GA, Islam N, Plowman PN, Foley R, Hikmat J et al. Treatment of metastatic carcinoid tumours, phaeochromocytoma, paraganglioma and medullary carcinoma of the thyroid with (131) I-metaiodobenzylguanidine [(131) I-mIBG]. *Clin Endocrinol* 2001 ; 55 : 47-60

[69] Muros MA, Llamas-Elvira JM, Rodriguez A, Ramirez A, Gomez M, Arraez MA et al. 111In-pentetreotide scintigraphy is superior to 123I-MIBG scintigraphy in the diagnosis and location of chemodectoma. *Nucl Med Commun* 1998 ; 19 : 735-742

[70] Myssiorek D. Head and neck paragangliomas. *Otolaryngol Clin North Am* 2001 ; 34 : 829-836

[71] Netterville JL, Reilly KM, Robertson D, Reiber ME, Armstrong WB, Childs P. Carotid body tumors: a review of 30 patients with 46 tumors. *Laryngoscope* 1995 ; 105 : 115-126

[72] Niemann S, Steinberger D, Müller U. PGL3, a third, not maternally imprinted locus in autosomal dominant paraganglioma. *Neurogenetics* 1999 ; 2 : 167-170

[73] Nocaudie-Calzada M, Huglo D, Deveaux M, Carnaille B, Proye C, Marchandise X. Iodine-123-Tyr-3-octreotide uptake in pancreatic endocrine tumors and in carcinoids in relation to hormonal inhibition by octreotide. *J Nucl Med* 1994 ; 35 : 57-62

[74] Ophir D. Familial mulicentric paragangliomas in a child. *J Laryngol Otol* 1991 ; 105 : 376-380

[75] Parry DM, Li FP, Strong LC, Carney JA, Schottenfeld D, Reimer RR et al. Carotid body tumors in humans: genetics and epidemiology. *J Natl Cancer Inst* 1982 ; 68 : 573-578

[76] Patel SJ, Sekhar LN, Cass SP, Hirsch BE. Combined approaches for resection of extensive glomus jugulare tumors. *J Neurosurg* 1994 ; 80 : 1026-1038

[77] Pearse AG. The cytochemistry and ultrastructure of polypeptide hormone producting cells of the APUD series and the embryologic, physiologic and pathologic implication of the concept. *J Histochem Cytochem* 1969 ; 17 : 303-313

[78] Pensak ML, Jackler RK. Removal of jugular foramen tumors: the fallopian bridge technique. *Otolaryngol Head Neck Surg* 1997 ; 117 : 586-591

[79] Picard L, Wayoff M. L'embolisation dans les chémodectomes jugulo-tympaniques. Intérêt, indications, résultats. *Ann Otolaryngol Chir Cervicofac* 1976 ; 93 : 263-274

[80] Poe DS, Jackson CG, Glasscock ME, Johnson GD. Long-term results after lateral cranial base surgery. *Laryngoscope* 1991 ; 101 : 372-378

[81] Reubi JC, Waser B, Khosla S, Kvols L, Goellner JR, Krenning E et al. In vitro and in vivo detection of somatostatin receptors in pheochromocytomas and paragangliomas. *J Clin Endocrinol Metab* 1992 ; 74 : 1082-1089

[82] Rodriguez-Cuevas S, Lau I, Rodriguez HP. High-altitude paragangliomas: diagnostic and therapeutic considerations. *Cancer* 1986 ; 57 : 672-676

[83] Rosenwasser H. Carotid body tumor of the middle ear and mastoid. *Arch Otolaryngol* 1945 ; 41 : 64-67

[84] Schwaber MK, Glasscock ME, Nissen AJ, Jackson CG, Smith PG. Diagnosis and management of catecholamine-secreting glomus tumors. *Laryngoscope* 1984 ; 94 : 1008-1015

[85] Selesnick SH, Abraham MT, Carew JF. Rerouting of the intratemporal facial nerve: an analysis of the literature. *Am J Otol* 1996 ; 17 : 793-805

[86] Shapiro MJ, Neues DK. Technique for removal of glomus tumors. *Arch Otolaryngol Head Neck Surg* 1964 ; 79 : 219-224

[87] Skoldberg F, Grimelius L, Woodward ER, Rorsman F, Van Schothorst EW, Winqvist O et al. A family with hereditary extra-adrenal paragangliomas without evidence for mutations in the von Hippel-Lindau disease or RET genes. *Clin Endocrinol* 1998 ; 48 : 11-16

[88] Sniezek JC, Sabri AN, Netterville JL. Paraganglioma surgery. Complications and treatment. *Otolaryngol Clin North Am* 2001 ; 34 : 993-1006

[89] Spector GJ, Ciralsky RH, Ogura JH. Glomus tumors of the head and neck. III. Analysis of clinical manifestations. *Ann Otol Rhinol Laryngol* 1975 ; 84 : 73-80

[90] Spector GJ, Maisel RH, Ogura JH. Glomus jugulare tumors. II. A clinicopathologic analysis of the effect of radiotherapy. *Ann Otol Rhinol Laryngol* 1974 ; 83 : 26-32

[91] Spector GJ, Sobol S, Thawley SE, Maisel RH, Ogura JH. Panel discussion: glomus jugulare tumors of the temporal bone. Patterns of invasion in the temporal bone. *Laryngoscope* 1979 ; 89 : 1628-1639

[92] Steely WM, Davies RS, Brigham RA. Carotid body tumor and hyperparathyroidism. A case report and review of the literature. *Am Surg* 1987 ; 53 : 337-338

[93] Trail ML, Chambers RG. Chemodectomas of the vagal body. *Laryngoscope* 1970 ; 80 : 568-577

[94] Tran Ba Huy P, Chao PZ, Benmansour F, George B. Long term oncologic results in 47 cases of jugular paraganglioma surgery with special emphasis on the facial nerve issue. *J Laryngol Otol* 2001 ; 115 : 981-987

[95] Tran Ba Huy P, Deffrennes D, Brette MD, George B, Thurel C, Gelbert F et al. Paragangliomes tympaniques et jugulaires. II. Traitement angiographique, chirurgical, et par irradiation : résultats, indications. À propos de 25 cas. *Ann Otolaryngol Chir Cervicofac* 1987 ; 104 : 489-499

[96] van der Mey AG, Maaswinkel-Mooy PD, Cornelisse CJ, Schmidt PH, van de Kamp JJ. Genomic imprinting in hereditary glomus tumours: evidence for new genetic theory. *Lancet* 1989 ; 2 : 1291-1294

[97] van Gils AP, van der Mey AG, Hoogma RP, Falke TH, Moolenaar AJ, Pauwels EK et al. Iodine-123-metaiodobenzylguanidine scintigraphy in patients with chemodectomas of the head and neck region. *J Nucl Med* 1990 ; 31 : 1147-1155

[98] Walsh RM, Leen EJ, Gleeson MJ, Shaheen OH. Malignant vagal paraganglioma. *J Laryngol Otol* 1997 ; 111 : 83-88

[99] Whiteman ML, Serafini AN, Telischi FF, Civantos FJ, Falcone S. 111In octreotide scintigraphy in the evaluation of head and neck lesions. *AJNR Am J Neuroradiol* 1997 ; 18 : 1073-1080

[100] Winship T, Klopp CT, Jenkins WH. Glomus jugularis tumors. *Cancer* 1948 ; 1 : 441-448

[101] Zanelli M, van der Walt JD. Carotid body paraganglioma in von Hippel-Lindau disease: a rare association. *Histopathology* 1996 ; 29 : 178-181